Aus der Königl. Chirurgischen Universitäts-Klinik zu Breslau.
(Prof. Dr. Küttner.)

Über die
Ausreißung der Fingersehnen.

Inaugural-Dissertation

der

Hohen Medizinischen Fakultät der Schlesischen
Friedrich Wilhelms-Universität zu Breslau

zur

Erlangung der Doktorwürde

in der

Medizin und Chirurgie

vorgelegt von

Karl Jonscher.

Breslau 1912.
Druck der Breslauer Genossenschafts-Buchdruckerei, E. G. m. b. H.

Gedruckt mit Genehmigung der Medizinischen Fakultät
der Universität Breslau.

Referent: Professor Dr. Küttner.

Die obere Extremität wird am häufigsten von Verletzungen betroffen, nach Thiem[1]) in 31—37%, nach Hohl[2]) sogar in 41% aller Unfälle. Unter diesen Verletzungen werden Schädigungen der Finger, die am meisten äußeren Gewalten ausgesetzt sind, eine beträchtliche Prozentzahl ausmachen.

In einem gewissen Gegensatz hierzu steht die Tatsache, daß über die Schädigung, die wir hier behandeln wollen, die Ausreißung der Sehne bei Abreißung der Fingerglieder, relativ selten berichtet wird und daß, obwohl dieses Trauma zu einem so auffallenden und eigenartigen Befunde führt, sich in der Literatur nur einzelne Fälle veröffentlicht finden.

Dies ist erklärlich, wenn man sich den Mechanismus vor Augen hält, der solche Verletzungen hervorzurufen imstande ist. Es ist zum Zustandekommen desselben immerhin eine sehr starke Gewalt, ein grobes Trauma notwendig, z. B. eine Maschinenverletzung. Der Finger allein muß betroffen sein, die Art des Traumas, die Richtung der einwirkenden Gewalt sind von Bedeutung, Bedingungen, deren Erörterung später noch stattfinden wird.

Zunächst sei hier eine Reihe von Fällen aus der Kasuistik aufgeführt, die ich aus der Literatur sammeln konnte. Zu bemerken ist, daß ein Teil der in englischen und amerikanischen Zeitschriften zerstreuten Fälle mir

[1]) Handbuch der Unfallerkrankungen. Stuttgart 1909.

[2]) Über die Beurteilung von Fingerverletzungen in der Unfallpraxis mit besonderer Berücksichtigung der Fingerverluste. Bern 1897.

unzugänglich war, — dort finden sich merkwürdig auffallend mehr Einzelveröffentlichungen, als in der deutschen Literatur. Die einzige deutsche zusammenhängende Darstellung über unser Gebiet hat Briede in seiner Doktorarbeit, Straßburg 1886, geliefert.

Ich bringe zuerst die veröffentlichten Fälle, nach der Art der Verletzung, die zur Ausreißung führt, angeordnet und gruppiert.

I.

Maschinenverletzung ist unter den von mir gesammelten Fällen die häufigste Ursache unseres Krankheitsbildes; in 49% wurde eine solche Einwirkung angegeben.

Im Gegensatz dazu fand Briede und Dujon[1]) Pferdebisse als häufigste Ursache. Dujon hat aber verhältnismäßig wenige Fälle zusammengestellt und seit dem Jahre 1886, als Briede seine Zusammenstellung machte, hat sich durch die gewaltige Zunahme der maschinellen Betriebe die Gelegenheit zu derartigen Verletzungen so stark erhöht, daß es erklärlich ist, daß in den letzten Jahren diese Art der Verletzung sehr in den Vordergrund getreten ist.

So fand Hohl[2]) bei der Zusammenstellung aller Fälle, wo der Verletzte einen oder mehrere Finger verloren hat und bei Ordnung dieser Fälle nach der Berufsklasse, folgendes:

Berufsklasse	Fälle in Prozenten
Industrie	65
Gewinnung der Naturerzeugnisse	22
Handel	2
Verkehr	8

Die weitaus überwiegende Zahl der Unfälle kommt also bei den Industriearbeitern vor.

[1]) Bulletins et mémoires de la Société anatomique de Paris 1907. Tome IX, p. 637.

[2]) H. Hohl-Stämpfli, Über die Beurteilung von Fingerverletzungen in der Unfallpraxis mit besonderer Berücksichtigung der Fingerverluste. Bern 1897.

Fall 1.

Briede[1]) erwähnt folgenden Fall:

Der 26 Jahre alte Patient Karl Baumgärtner arbeitete am 14. November an einer Hanfabreißmaschine. Der Hanf war durch den beweglichen Zapfen nicht gefaßt worden, was Patient zu bewerkstelligen suchte. Während er den Hanf befestigen wollte, faßte die Maschine unversehens denselben und auch die Hand des Patienten in supinierter Stellung. Die Hand wurde in Hypersupination gedreht, dann riß Patient dieselbe gewaltsam zurück; der rechte Mittelfinger blieb in dem sich weiterdrehenden Hanf stecken und wurde später gefunden. Die Blutung war sehr gering; ein Arzt legte darauf einen antiseptischen Verband an.

15. November morgens Eintritt in die chirurgische Klinik. Rechter Finger im hinteren Phalangealgelenk abgerissen. Haut an der Dorsalseite der Grundphalanx in der Wunde quer abgerissen, in der Vola nahe an der Falte des Metacarpo-Phalangealgelenkes steht etwas aus der Wunde vor. Mitte der volaren Seite des Vorderarmes auf Druck etwas schmerzhaft. Exartikulation der Grundphalanx, nachdem noch von dem freien dorsalen Hautrand aus ein Schnitt an der radialen Seite des Fingerstumpfes entlang geführt ist. Exstirpation aller gequetschten Gewebsteile. Es wird so zur Deckung der Exartikulationswunde ein dorsaler Lappen gewonnen. Das Präparat stellt einen im hinteren Phalangealgelenk abgerissenen rechten Mittelfinger dar. Volar ein Stück Haut von der Deckung der Grundphalanx vorhanden. Außerdem befinden sich an dem losgerissenen Fingerstück die beiden langen Flexorensehnen, an deren zentralen Enden in Handbreite seitlich Muskelteile anhängen. Das zentrale Ende ist etwa 5 cm unterhalb der Ellenbeuge abgerissen; die Perforanssehne ist um 3 Finger breit kürzer. Dorsal hängt an dem abgerissenen Fingerstück ein 4 Finger langer, ganz dünner sehniger Faden. Der ganze Verlauf ohne jede Temperatursteigerung mit nur geringen spontanen, ziehenden Schmerzen im Arm.

Fall 2.

Marjolin[2]) behandelte einen Patienten, dem der Zeigefinger der rechten Hand mit seinen Sehnen ausgerissen war. Patient

[1]) Briede, Mechanismus und Verlauf von Fingerausreißungen mit Sehnenabreißung. I.-D. Straßburg 1886.

[2]) L'union médicale, Société de chirurgie de Paris. Séance du 26. Mai 1852; zitiert nach Briede.

arbeitete an einer Drechselbank und der Finger wurde ausgerissen, ohne daß er sich Rechenschaft über die Art und Weise geben konnte; der Finger lag in ziemlicher Entfernung am anderen Ende der Werkstatt. Dieser Fall wurde kompliziert durch Entzündung, Abszeß und Blutung, so daß man an eine Amputation des Vorderarmes dachte. Doch genas Patient, ohne daß sie ausgeführt wurde.

Fall 3.

Giraldes[1]) beschreibt Daumenausreißung durch Maschinengewalt. Heilung rasch ohne Zwischenfall.

Fall 4.

Unter Huguier[2]) wurde am 27. Oktober 1854 Pierlot in das Beaujon-Hospital aufgenommen. Der Patient, Schlosser, 15 Jahre alt, bietet folgenden Anblick: Die 3. Phalanx des linken Ringfingers ist nicht mehr vorhanden. Aus der Wunde ragt die 2. Phalanx hervor und die Wunde selbst ist von der scharf durchtrennten Haut begrenzt, welche auf der Volarseite 1 cm länger ist als auf der Dorsalseite. Die Dorsalseite der 2. Phalanx ist in der unteren Hälfte von ihren Hüllen entblößt.

Nach der Erzählung des Patienten wurde der Finger von zwei zusammentreffenden Eisenplatten ergriffen. Patient suchte nun den Finger aus denselben mit einem starken Ruck zu befreien, indem er nur die Kraft des Armes anwandte. Die 3. Phalanx ist im Gelenk abgerissen und mit ihr 2 Dezimeter Sehne mit etwas daran haftendem Muskelgewebe. Die 2. Phalanx wurde abgenommen, ohne daß die Gewebe berührt wurden. Seit dem Unfall befindet sich Patient sehr wohl; die Wunde, welche durch zwei Schienen vereinigt wurde, ist zur Hälfte zugeheilt. Er hat weder Schmerz noch eine Schwellung am Defekt, wo die Sehne ausgerissen ist.

Fall 5.

Larrey[3]) sah im Hotel-Dieu einen Maurer, dessen letzte Phalanx des Mittelfingers ausgerissen war. Das Fingerende war zwischen Schnur und Rolle eines Krans, mit dem man Bausteine bei einem Neubau in die Höhe wand, geraten. Die Sehne des Flexor profundus war in einer Länge von 34 cm zugleich mit einem kleinen Stückchen Muskel ausgerissen. Die

[1]) l. c.

[2]) Gazette des hôpitaux. 1854; zitiert nach Briede.

[3]) Gazette des hôpitaux. 1851; zitiert nach Briede.

Wunde heilte vorzüglich, ohne Zwischenfall, ohne operativen Eingriff. Während der Vernarbung sah man sich die Haut nach dem Zentrum der Wunde hinziehen und nach und nach die 2. Phalanx überhäuten. Der Schmerz war verschwindend gering und wurde nur im Vorderarm gespürt, wenn man Druck auf den Flexor profundus ausübte.

Fall 6.

Pollaillon.[1]) In der Sitzung vom 25. November der Gesellschaft für Chirurgie verliest Pollaillon einen Bericht über die Ausreißung des Mittelfingers bei einer 35jährigen Frau, deren Finger von einem Zahnrad erfaßt worden war. Am vorgelegten Präparat sieht man, daß die Trennung zwischen erster und zweiter Phalanx stattfand, daß die Gelenkbänder zerrissen sind und die Haut ein klein wenig unterhalb des Gelenkes fast kreisrund abgerissen ist. Das Bemerkenswerteste ist die Ausreißung des Flexor sublimis und des Flexor profundus am Vorderarm. Die Insertion an der Phalanx hat Widerstand geleistet, obgleich alle anderen Gewebe des Mittelfingers durchtrennt wurden. Während die Sehnen der Gewalt erst oben wichen, blieben sie unten mit den Phalangen, welche ausgerissen wurden, in Zusammenhang. Die Zerreißung fand an der Vereinigung zwischen Muskel und Sehne statt. Einige kurze Muskelfasern hingen an den Sehnenbündeln, doch der Riß verläuft hauptsächlich an der Übergangsstelle von Sehne in Muskelsubstanz.

Fall 7.[2])

In die Straßburger chirurgische Klinik kam im Jahre 1880 ein 15jähriger Mann wegen eines mit Sehnen ausgerissenen Daumens der rechten Hand zur Behandlung. Der Finger war von dem Seil einer Dreschmaschine ergriffen und zwischen erster und zweiter Phalanx durchtrennt worden. Auch hier erfolgte die Heilung rasch und glatt.

Fall 8.

Guermontprez[3]) beschreibt folgende Maschinenverletzung. Mittelfinger und Ringfinger zeigen Wunden durch Quetschung, deren Heilung prompt erfolgt. Der fünfte Finger ist mit einer Sehne abgerissen. Druckschmerz in der Hohlhand. Um genügend Haut zu gewinnen, wird die Exartikulation des zurück-

[1]) Semaine médicale 2. Decembre 1885.

[2]) Zitiert nach Briede.

[3]) Bulletin de l'académie Royale de médécine de Belgique 1884, Bd. XVIII.

gebliebenen Teiles der ersten Phalanx des fünften Fingers und Amputation eines Teiles der Mittelphalanx des vierten Fingers vorgenommen. Heilung ohne Zwischenfall.

Fall 9.

Guermontprez.[1]) G. S., 52 Jahre alt, Mechaniker. Der Daumen gelangte zwischen ein Rad und eine Transmission; Patient zog die Hand zurück; leichter Schmerz. Der erste Finger ist in der Höhe des unteren Endes der ersten Phalanx abgerissen, etwas oberhalb des Interphalangealgelenkes. Der abgetrennte Teil steht noch mit der Hand durch eine Hautbrücke von 1 cm Breite auf der Dorsalfläche in Verbindung. Die Sehne des Extensor longus ist erhalten; die Sehne des Flexor profundus hängt mit dem abgerissenen Teil zusammen, ein leichter Zug genügt, um sie aus der Sehnenscheide herauszuholen. Sie ist in ihrer ganzen Länge mit einzelnen Muskelfasern ausgerissen. Patient empfindet wenig Schmerz, geringe Blutung. Abtragen der Flexorensehne. Keine Reaktion im Verlauf der Sehnenscheide in den nächsten Tagen. Vollständige Heilung in sechs Wochen. Patient klagt nur über Störung bei der Arbeit, da der Daumen in Extensionsstellung fixiert ist und die Narbe sich als schmerzhaft erweist. Anregung zu Übungsbewegungen, darauf kleine Besserung.

Fall 10.

Looten[2]) zeigt die dritte Phalanx des zweiten Fingers mit einer 30 cm langen Flexorensehne. Der Finger wurde durch zwei sich bewegende Maschinenteile erfaßt und ausgerissen. Heilung per primam ohne Komplikationen.

Fall 11.

Reinvillier[3]) veröffentlichte folgenden Fall: Mechaniker in einer Druckerei. Der Mittelfinger wurde zwischen zwei Zylindern fixiert; Patient zog die Hand heftig nach hinten. Die Trennung erfolgte im Gelenk zwischen erster und zweiter Phalanx. Am abgerissenen Teile hängt eine 35 cm lange Sehne, die in ihrer oberen Hälfte mit Muskelfasern versehen ist. Geringer Schmerz, keine Blutung. Vereinigung der Wundränder; Heilung in acht Tagen.

---

[1]) l. c.

[2]) Société centrale de médécine du département du Nord. Zitiert nach Guermonprez.

[3]) Journal de médécine et de chir. pratique. 1866, Bd. 37.

Fall 12.

Derrecagaix[1]) berichtet über folgenden Fall: Einem achtzehnjährigen Müller wurde der Daumen beim Aufziehen eines Mehlsackes zwischen Schnur und Eisen erfaßt. Die letzte Phalanx und das Gelenkende der ersten Phalanx des linken Daumens wurden mit Sehnen und Muskelfasern des Extensor longus und des Flexor longus ausgerissen. Keine Blutung; geringer Schmerz im Verlauf der ausgerissenen Sehnen, daselbst kleine Schwellung. Anlegung eines leichten Kompressionsverbandes am Unterarm. Heilung in drei Monaten.

Fall 13.[2])

Der Zeigefinger der rechten Hand wurde zwischen einer Schnur und einer Rolle erfaßt. Die erste Phalanx ist $1^1/_2$ cm von der Articulatio metacarpo phalangealis frakturiert. Die Weichteile sind wie mit einem scharfen Instrument durchtrennt. Die Sehnen sind im Bereich des Vorderarmes abgerissen. Exartikulation der gebliebenen Phalanx. Es hat sich nach einigen Tagen ein Abszeß auf dem Thenar gebildet; Heilung nach Eröffnung desselben. Am abgetrennten Fingerteil hängen drei Sehnen, die des Extensor, des Flexor profundus und des Flexor sublimis. Die Sehne des Flexor profundus ist um zehn bis zwölf Fingerbreiten länger als die anderen, an ihr hängt eine beträchtliche Zahl Muskelfasern.

Fall 14.

Guermonprez[3]) beschreibt folgende Verletzung: Der Daumen wurde von einer Maschine gefaßt; kein Schmerz im Augenblick des Unfalls. Patient behauptet, keinen Gegenzug mit der Hand vollstreckt zu haben. Der abgerissene Teil ist plattgedrückt, der Nagel ist nicht beschädigt. Die Sehne ist an der Nagelphalanx auf der Beugeseite des abgerissenen Teiles befestigt. Man sieht mit unbewaffnetem Auge keine an der Sehne haftenden Muskelfasern. Die Länge der Sehne beträgt nach sechstägigem Liegen in Alkohol 17 cm. Die Wunde ist sehr unregelmäßig, die zerfetzten Ränder sind nach innen eingerollt. Inspektion des Vorderarms ergibt keine Besonderheiten;

[1]) Journal de Desault, Bd. II, S. 373.

[2]) Gazette des hôpitaux. 21. 5. 1854; zit. nach Guermonprez.

[3]) l. c. Guermonprez fügt hier eine Abbildung eines abgerissenen Fingers mit einer Sehne hinzu, die er dem Buche von Follin: „Traité élém. de pathologie externe“ t. I. p. 403, entnommen hat.

es findet sich nur lebhafter Schmerz beim Druck auf der Beugeseite längs des Radius, des Thenar und der erhaltenen Phalanx des Daumens. Listerscher Verband. Hochlagerung. Am nächsten Tage, den 7. November, lebhafter Schmerz am Vorderarm, auf der Höhe des Thenar und im angrenzenden Teil der Vola manus. Den 8. November keine Schmerzen. 9. November neues Druckgefühl im Bereich des unteren Drittels des Vorderarms.

10. November. Daselbst sehr starke Schmerzen, deutliche Schwellung, diffuse Rötung, die Haut fühlt sich heiß an, wie bei einer Phlegmone. Acht Blutegel loco dolenti.

11. November. Besserung; von jetzt ab langsame, aber stete Heilung. Die Narbe ist beim Berühren etwas empfindlich. Der erhaltene Teil des Daumens ist abgemagert, blässer, kälter, vielleicht infolge von Tragen eines Handschuhfingers. Alle Bewegungen sind erhalten.

Fall 15.

Guermonprez[1]) beobachtete folgende Verletzung: 12. Oktober 1883. Rosalie V., 15 Jahre. Die Nagelphalanx wurde von einer Maschine gefaßt; sie ist von der Hand mit der Sehne des Flexor longus abgetrennt, keine sichtbaren Muskelfasern an der Sehne. Die Nagelphalanx ist abgeplattet; die Wundränder sind auf der dorsalen Seite zerfetzt, auf der volaren glatt und entsprechen hier der Interphalangealfalte. Der zurückgebliebene Teil der Nagelphalanx wurde abgetragen, da keine Hautdeckung da war.

14. Oktober. Leichter Druckschmerz im Verlaufe der Sehnenscheide.

15. Oktober. Zunehmende Beschwerden. Ein Blutegel.

16. Oktober. Besserung; Heilung am 21. Tage.

Fall 16.

Guermonprez[2]) berichtet: 15. August 1883. D. Johann, 43 Jahre. Der Zeigefinger wurde durch ein sich sehr schnell bewegendes Rad erfaßt. Die Abreißung fand in der Höhe des Interphalangealgelenkes statt. Die Sehne des Flexor longus wurde in einer Länge von 25 cm mit einzelnen Muskelfasern ausgerissen. Geringer Schmerz, unbedeutende Blutung. Die Wunde gleicht einer Schnittwunde; Vereinigung der Hauträndern. Immobilisierung des Armes. Heilung per primam in zwölf Tagen.

---

[1]) l. c.

[2]) Bulletin et mém. de la Société de Chir. de Paris. Bd. IX, S. 470.

Fall 17.

Villard[1]) beschreibt folgendes: 27. Januar 1909. M., 11 Jahre. Der rechte Daumen wurde durch eine Leine erfaßt; die Abreißung erfolgte $^1/_2$ cm unterhalb des Interphalangealgelenkes. Patient empfand keine Schmerzen. Am abgerissenen Teil hängt die Sehne des langen Beugers in einer Länge von 20 cm. Am zentralen Ende derselben findet man einzelne, 1 cm lange Muskelfasern. Heilung durch Granulation, keine entzündliche Reaktion im Verlaufe der Sehnenscheide.

Fall 18.

Deffaux.[2]) Die beiden letzten Phalangen eines Fingers wurden durch eine Maschine abgerissen; an den abgetrennten Fingerteilen hing eine Sehne, welche am Übergang in den Muskel dem Zuge nachgegeben hat.

Fall 19.

Lallement.[3]) Die Maschinenverletzung betraf den rechten Daumen. Es wurde dabei das Ende der rechten Phalanx vom zentralen Teile getrennt. Die Sehne des Flexor longus blieb mit dem peripheren Teil des Fingers in Zusammenhang und wurde in ihrer ganzen Länge ausgerissen.

Fall 20.

Nunnelay[4]) beschreibt einen Fall von Abreißung des kleinen Fingers mit dem ganzen Musculus flexor und dessen Sehne, als Folge einer Maschinenverletzung.

Fall 21.

Massé.[5]) Ein 15jähriger Knabe kam mit dem rechten Daumen in ein Maschinenrad, wobei ihm der rechte Daumen im Metacarpophalangealgelenk abgerissen wurde. Die Sehne des Flexor longus und Extensor longus waren in ihrer ganzen Länge herausgerissen und mit ihnen noch ein Teil des zugehörigen Muskels, innerhalb dessen, wie dies in den meisten Fällen zu geschehen pflegt, die Trennung stattgefunden hat. Außerdem war je ein Nervenast an der volaren und dorsalen

---

[1]) Bulletins et mémoires de la Société anatomique de Paris 1909. Bd. XI, S. 329.

[2]) Société anatomique. 1875, Bd. XX.

[3]) Thèse de Paris. 1880, S. 48.

[4]) Tr. Path. Soc. London 1859—60, Bd. XI, S. 199.

[5]) L'union médicale Nr. 93, 1878.

Seite, der erste in der Länge von 10 cm, der zweite in einer Länge von 5,5 cm abgerissen. Geringe Blutung, keine Komplikationen.

Fall 22.

M. Rocher.[1]) Die Präparate stammen von einem Matrosen, welcher eine Maschinenverletzung erlitten hat. An den Sehnen sieht man zahlreiche anhängende Muskelfasern, die Länge der Sehnen beträgt je 32 cm. Am Zeigefinger wurde die zweite Phalanx, am dritten Finger die erste Phalanx frakturiert.

Fall 23.

Adelmann.[2]) Einem russischen Tagelöhner wurde durch das Herabrollen eines Steines der Goldfinger der rechten Hand mit Ausnahme der Beugesehne desselben abgequetscht, so daß er als eine überflüssige Masse an der Hand herabhing. Um sich von dieser Unbequemlichkeit zu befreien, legte der Arbeiter den Finger unter den Absatz seines Stiefels, tritt wacker darauf und suchte durch einen heftigen Ruck die Sehne abzureißen; dies gelingt auch, nur mit dem nicht erwarteten Erfolg, daß an dem Finger ein 12 cm langer Sehnenstrang hängen bleibt, welchen Patient sich vom Muskel abgezogen hatte.

Fall 24.

Hanotte[3]) beschreibt folgenden Fall: Die dritte Phalanx des linken Zeigefingers ist durch eine Maschine mit der ganzen Sehne des Flexor profundus abgerissen. Die Verletzte empfindet leichten Schmerz im Verlaufe der Sehne am Unteram. Keine nennenswerte Blutung. Der abgetrennte Teil ist leicht abgeplattet, der Nagel ist nicht beschädigt. Die volare Fläche ist in größerer Ausdehnung als die dorsale von der Haut bedeckt. Man sieht den mitausgerissenen Nervus collateralis internus. An der Sehne des Flexor profundus hängen die Sehnen der zugehörigen Musculi lumbricales, an denen einzelne Muskelfasern zu sehen sind. Die Länge der Sehne beträgt 27 cm. Die Abreißung fand in der Höhe des zweiten Interphalangealgelenkes statt. Die Gelenkbänder sind zerrissen, der Knochen ist nicht frakturiert.

Fall 25.

Morestin.[4]) 22. Dezember 1893. Einem 18jährigen Knaben wurde die dritte Phalanx des Ringfingers mit der

[1]) Journal de médécine de Bordeaux, Séance du 8. Octobre 1906.
[2]) Günsburger Zeitschr. Bd. X, 1859.
[3]) Bull. Soc. anat. clin. de Lille. 1886, I. 59—61.
[4]) Bull. Soc. anat. de Paris. 1893, Bd. 68, S. 723.

Sehne des Flexor profundus durch eine Maschine abgerissen. Die Trennung fand im Niveau des Gelenks statt; die Weichteile der Nagelphalanx sind vollständig intakt und es ist merkwürdig, daß der Patient fast über gar keine Schmerzen klagt. Die beiden erhaltenen Phalangen haben ihre Bewegungen nicht eingebüßt, was dadurch leicht zu erklären ist, daß die erste durch die Interossei und die zweite durch den Flexor superficialis gebeugt werden.

Fall 26.

Daguet[1]) zeigt einen Ringfinger, der mit der Sehne des Flexor profundus abgerissen wurde. Der Finger wurde zwischen einem Rad und einer Transmission fixiert. Starke Schmerzen, da der Patient gleichzeitig eine Vorderarmfraktur erlitten hat. Der abgerissene Teil besteht aus der dritten und einem Teil der zweiten Phalanx, diese ist unterhalb der Insertionsstelle des Flexor superficialis durchtrennt. Die unteren Muskelfasern des Flexor profundus sind an der Übergangsstelle in die Sehnenfasern abgerissen, die oberen dagegen haften an der Sehne und sind ungefähr 1 cm lang. Die Sehne mißt 35 cm. Der Musculus extensor hat an der Insertionsstelle dem Zuge nachgegeben. Die Weichteile sind in verschiedener Höhe durchtrennt. Heilung in 15 Tagen.

Fall 27.

Marcé[2]) berichtet über eine Abreißung der letzten Phalanx des rechten Ringfingers mit der Sehne des Flexor profundus, als Folge einer Maschinenverletzung. Die Länge der Sehne beträgt 20 cm. Zwei Nerven sind ebenfalls ausgerissen und überragen die übrigen Weichteile um 4 cm. Es wurde eine Exartikulation im Metacarpophalangealgelenk vorgenommen. Heilung erst nach langdauernder Eiterung.

Diese Verletzung erfolgt also in der Weise, daß der Finger zwischen zwei sich bewegende Maschinenteile hineingerät, zwischen Zahnräder, Zylinder, unter eine Transmission, zwischen Seil und Rolle sich fängt und fixiert wird. Häufig wird der Finger durch Fäden irgendwelcher Art, die die Maschine bearbeitet, umwickelt und fixiert.

Trotz der Abwehrbewegung, die gewöhnlich sofort erfolgt, um den Finger frei zu bekommen, wird er fest-

[1]) Bull. Soc. anat. de Paris. 1863, Bd. 38, S. 272.

[2]) Bull. Soc. anat. de Paris 1855, Bd. XXX, S. 7.

gehalten, oder in der Richtung der Rolle in die Maschine hineingezogen.

Die Fixation, der Zug, der Druck durch die Maschinenteile einerseits, das ruckweise Zurückreißen andererseits stellen die Kräfte dar, die zur Ausreißung der Sehne und des Fingers führen.

II.

Als zeithäufigstes Trauma, das derartige Verletzungen verursacht, sind Pferdebisse zu erwähnen; ich fand sie in 34 %, Briede hat sie in 30 % aller Fälle gefunden, stellt sie aber, wie schon erwähnt, an erster Stelle der Häufigkeit nach.

Der Vorgang der Verletzung ist der, daß die Tiere den Finger mit den Zähnen erfassen und Weichteile, Gelenke oder Knochen zermalmen, so daß allein die resistente Sehne den Zusammenhang des gefaßten Gliedes mit der Extremität vermittelt. Es genügt dann ein energischer vom Pferd oder vom Verletzten ausgeübter Zug, um auch noch die Sehne auszureißen. Diese Bißverletzungen hinterlassen häufig schwere gequetschte Wunden, deren Ränder oft weithin der Nekrose verfallen und die deshalb als schwere Verletzungen aufzufassen sind.

Fall 28.

Morand [1]). Ein 30 Jahre alter Mann wurde von einem Pferde in den Daumen gebissen. Dies wandte rasch den Kopf und riß ihm den Finger ab, von der Mitte der zweiten Phalanx an mitsamt der ganzen Beugesehne. Der Verwundete wurde zur Ader gelassen und mit den gewöhnlichen Heilmitteln verbunden; er war nach 20 Tagen vollkommen gesund.

Fall 29.[2])

Ein ähnlicher Unfall passierte einem französischen Soldaten im letzten deutsch-französischen Krieg. Auch in diesem Falle hing die Beugesehne am abgerissenen Daumen.

---

[1]) Mémoires de l'académie royale de chir. Bd. II; zitiert nach Briede.

[2]) Zitiert nach Briede.

Fall 30.

(Briede.) Einem Landmann wurde der rechte Daumen mit langem Strecker und der Beugesehne durch ein Pferd ausgerissen. Die Trennung fand am Gelenk des Trapezknochens statt.

Fall 31.

Debrout[1]) zeigte das Präparat eines mit der Sehne ausgerissenen Zeigefingers der rechten Hand. Patient hielt mit seinem Wagen vor einer Herberge; plötzlich wurde sein Pferd scheu und begann unruhig zu werden. Um es zu zügeln, wollte Patient den Zügel mit der rechten Hand ergreifen. Das Pferd jedoch packte drei Finger dieser Hand mit den Zähnen, bäumte sich und hob den Unglücklichen vom Erdboden in die Höhe. Bei den Anstrengungen, sich frei zu machen, blieb der Zeigefinger im Maule zurück und riß etwas unterhalb des Metacarpusendes der ersten Phalanx. Im ersten Augenblick merkte der Verwundete nichts von seiner Verstümmelung und, außer sich vor Zorn, züchtigte er das Pferd. Erst später bemerkte er die Wunden. Der Finger wurde aufgehoben und am anderen Tage im Hospital übergeben. Man sieht an dem vorliegenden Präparat, daß der ganze Finger nahe dem Metacarpophalangealgelenk ausgerissen ist. Die Phalanx ist gebrochen und in mehrere Knochensplitter zerlegt. Die Weichteile sind rund und glatt durchtrennt, mit Ausnahme der Sehne des Extensor und des Flexor profundus. Diese beiden sind ungefähr in der gleichen Länge, 28 cm lang, ausgerissen; die zweite zeigt außerdem den Ansatzpunkt des dazu gehörigen ausgerissenen Lumbricalmuskels. Blutung nicht vorhanden. Die Wunde wurde mit einem Kompressionsverband behandelt, nachdem einige Knochensplitter entfernt waren. Das obere Ende der ersten Phalanx verblieb im Zusammenhang mit dem Metacarpus. Die Heilung verlief nicht ganz glatt. Zuerst wurde Patient von einer fieberhaften Bronchitis befallen. Hieran schloß sich eine Anschwellung des Handgelenkes, die, von der Seite der Eminentia des Abductor pollicis des Vorderarmes beginnend, sich zum Oberarm fortsetzte. Es wurden Blutegel angesetzt; dann bildeten sich zwei Abszesse, welche geöffnet werden mußten, der eine im Handteller, der andere am unteren und inneren Ende des Vorderarmes. Bäder und Kataplasmen wurden im weiteren Verlauf angewendet. Die Wunde war vollständig vernarbt.

[1]) L'Union médicale. Soc. de chir. de Paris. Séance du 26. Mai 1852; zitiert nach Briede.

Fall 32.

Robert[1]) erinnert daran, daß er vor drei Jahren einen ganz ähnlichen Fall mitteilte. Auch hierbei wurde von einem Pferde ein Finger mit den Sehnen ausgerissen.

Fall 33.

Cloquet[2]) beobachtete als Chirurg am St. Louis-Hospital denselben Fall unter ganz ähnlichen Umständen; über diesen Fall, welcher der Akademie vorgestellt war, hatte man diskutiert.

Fall 34.

Robert[3]) hatte seit dem ersten Fall, den er mitteilte, Gelegenheit, einen zweiten zu beobachten. Es war ebenfalls ein Fuhrmann, der von seinem Pferde gebissen wurde. Heilung wie beim ersten, schnell.

Fall 35.

Huguier[4]) behandelte einen Fall von Fingerausreißung mit Sehne durch einen Pferdebiß. Heilung rasch und ohne Zwischenfall.

Fall 36.

Adelmann.[5]) Der Fall betraf einen Bauernburschen, dem ein bissiges Pferd nach dem Zeigefinger der rechten Hand schnappte. Der Bauer suchte den gefährdeten Finger schnell aus dem Bereich der Zähne des Pferdes zurückzuziehen, doch zu spät; der Finger ist schon durchgerissen und bleibt mit einer 12 cm langen Sehne des Flexor im Maule des Pferdes zurück.

Fall 37.

Huguier[6]) beobachtete eine Daumenausreißung mit Streck- und Beugesehne. Auch hier war es ein Pferd, das die Verletzung beigebracht hatte; es hatte den Finger gefaßt und mit einer heftigen Bewegung des Kopfes denselben ausgerissen.

---

[1]) Zitiert nach Briede.
[2]) l. c.
[3]) l. c.
[4]) l. c.
[5]) Günsburger Zeitschrift, Bd. X, 1859.
[6]) Gazette des hôpitaux. Sitzung vom 23. Januar 1861; zitiert nach Briede.

Fall 38, 39.

Nélaton[1]) zeigt zwei ähnliche Fälle. Zwei Daumen von Pferden ausgerissen. An einem kann man ganz unabhängig von der ausgerissenen Sehne ein 4 Zoll langes Stück eines Nerven zwischen zwei Sehnen erkennen, mit dem dasselbe geschah. Beide Präparate waren Nélaton von Ärzten aus der Provinz übersendet worden. Beide Patienten heilten ohne Zwischenfall.

Fall 40.

Dujon.[2]) Abtrennung einer Nagelphalanx des linken Daumens im Interphalangealgelenke durch den Biß eines Pferdes. Die Sehne des Musculus extensor longus wurde durchgebissen, die des Flexor longus wurde in ihrer ganzen Länge ausgerissen. Keine bedeutende Schmerzen selbst im Momente der Verletzung. Einspritzung von Tetanus-Antitoxin. Die Hälfte der erhaltenen Phalanx wurde amputiert, um den Stumpf decken zu können. Heilung in 15 bis 20 Tagen.

Fall 41.

Jober de Lambelle.[3]) Der kleine Finger wurde durch ein Pferd im proximalen Interphalangealgelenk durchgebissen. Es wurden die Sehnen des Musculus extensor und Flexor bis zu ihrem Übergang in den Muskel ausgerissen.

Fall 42.

Huguier.[4]) Ein Pferdebiß verursachte die Trennung des Daumens im Metacarpophalangealgelenk und die Ausreißung der ganzen Sehne des Musculus Flexor longus.

Fall 43.

Tuja[5]) beschreibt folgenden Fall: Vollständige Abtrennung des rechten vierten Fingers mit den Sehnen des Extensor und Flexor durch ein Pferd, das den Finger erfaßt und abgebissen hat. Man sieht Quetschungen der Gewebe auf der Nagelphalanx. Die Trennung erfolgte nach Frakturierung des entsprechenden

[1]) Gazette des hôpitaux. Séance de 9. Juin 1852; zitiert nach Briede.

[2]) Bull. et Mém. de la Société anatomique de Paris 1907, 6. Série, Bd. IX, S. 637.

[3]) Académie de médécine, 31. VII. 1855.

[4]) Arch. de médécine, 1874, Bd. I, S. 78.

[5]) Mém. et compt. rend. Soc. de sc. méd. de Lyon, 1892. Nr. 31, S. 154.

Metacarpalknochens. Die Hautränder sind glatt. Die Sehnen sieht man in ihrer ganzen Länge, sie sind am Übergang in den Muskel abgerissen. Die Sehnen des Extensor communis und des Extensor proprius haben eine Länge von je 15 cm, die des Flexor von 18 cm. Bemerkenswert ist die Gutartigkeit derartiger Verletzungen; keine entzündliche Reaktion im Verlaufe der Sehnenscheiden. Schmerz gleich Null, Allgemeinbefinden sehr gut.

Fall 44.

Paul Berger.[1]) Die Verletzung kam durch einen Mechanismus zustande, der sich vom gewöhnlichen Mechanismus der Ausreißung durch Leitriemen etwas unterscheidet. Es handelt sich um einen Wagenkutscher, welchem ein Pferd durch einen Biß die zweite Phalanx des rechten Daumens abgetrennt hat; an ihr hängt die Sehne des Flexor longus. Im oberen Teile derselben sieht man in einer Länge von 12 cm anhängende Muskelfasern des Flexor, welche in einer Entfernung von einigen Millimetern vom Übergang in die Sehne abgerissen wurden. Die Wunde blutete sehr wenig; Patient empfand nur einen leichten Schmerz am Thenar und am Vorderarm. Die erste Phalanx des Daumens scheint noch gebrauchsfähig zu sein; die Haut wird wahrscheinlich zur Deckung des Stumpfes genügen. Behandlung: Tetanus-Antitoxin-Injektion. Steriler, trockener Verband. Wenn sich die Narbe nicht recht bilden wird, so wird man den Prozeß durch Bildung eines gestielten Lappens beschleunigen.

III.

Als drittes Trauma kommt das Hängenbleiben einer Phalanx an einem spitzigen Gegenstand in Betracht; es ist im Verhältnis zu den beiden ersten ziemlich selten; wir finden es ungefähr in 9 % aller Fälle angegeben. Der verletzende Gegenstand bleibt in dem Falle unbeweglich, fixiert nur die Phalanx. Die Abreißung kommt dadurch zustande, daß der Verletzte den Finger loszureißen versucht oder auch durch das Gewicht des stürzenden Körpers.

Dieser Mechanismus ist deshalb besonders interessant, weil er zeigt, daß allein starker Zug an der fixierten Phalanx genügt, um die Abreißung herbeizuführen, ohne

[1]) Bull. et mém. de la Société de chir. de Paris. Bd. XXXIII, 1907, S. 699.

daß Knochen und Weichteile zuvor durch eine zermalmende Gewalt durchtrennt werden.

Fall 45.

Malaesse[1]) teilte der Akademie folgenden Fall von Ausreißung des vierten Fingers bei einer Frau mit. Diese stand auf einem Stuhl und wollte Fleisch aufhängen, geriet aber mit dem Finger in den Haken und stürzte hinab. Der Finger wurde an der ersten Phalanx ausgerissen, an der die Sehne des Flexor profundus vollständig hing, ja man sah noch einige Muskelfetzen an derselben hängen. Komplikationen traten nicht ein.

Fall 46.

Syme.[2]) Herr J. M., 27 Jahre alt, glitt auf dem gefrorenen Fußsteig aus und versuchte sich im Fallen an einem eisernen Gitter zu seiner Rechten festzuhalten. Dabei blieb er mit seinem kleinen Finger, an dem er einen Ring trug, am Ende einer eisernen Spitze hängen. Infolge davon riß seine letzte Phalanx mit der Bedeckung der zweiten und der ganzen Sehne des Flexor digitorum profundus aus. Als Herr M. aufsah, erblickte er zu seinem Erstaunen seinen Finger mit dem goldenen Ring auf der eisernen Spitze hängen, gleich einem Auslöschhütchen auf einer Kerze, wie er sich selbst ausdrückte. Die zweite Phalanx war ganz entblößt. Ich entfernte sie bald nachher und heute wurde, trotzdem die sehr lange Sehne noch sehr fest anhaftete, der Finger von seinem Zusammenhang mit dem Muskel getrennt. Beschwerden und Schmerzen sind nicht vorhanden.

Fall 47.

Billroth[3]) teilt in seinem Lehrbuch folgenden Fall mit: Ein Maurer war auf einem Gerüste beschäftigt und fühlte plötzlich dasselbe unter sich zusammenfallen. Vom Dache des Hauses, gegen welches das Gerüst gelehnt war, hing die Schlinge eines Seiles herab; diese ergriff der Fallende, konnte sie aber nur mit dem Mittelfinger der rechten Hand fassen; so schwebte er einen Moment und stürzte dann auf den Boden, zum Glück nicht hoch, so daß er sich keinen Schaden tat, doch fehlte ihm der Mittelfinger der rechten Hand. Er war im Gelenke zwischen der ersten Phalanx und Os metacarpi ausgerissen und hing

[1]) Mémoire de l'académie royale de chirurgie. Bd. II; zitiert nach Briede.

[2]) The Montley Journal, Edinburgh Vol. X, March. 1850, S. 241.

[3]) Lehrbuch der allg. chir. Pathologie und Therapie.

oben in der Schlinge. An dem Finger befanden sich die beiden Sehnen der Flexoren und die Sehne des Extensor, und zwar waren dieselben genau an der Muskelinsertion abgerissen. Der Mann trocknete seinen Finger mit den Sehnen und trug ihn später zum Andenken an das Ereignis bei sich.[1])

Fall 48.

Dr. Balzer[2]) zeigte einen Finger mit den daranhaftenden Sehnen des Muskels Flexors profundus und sublimis. Das Präparat stammte von einem Manne, welcher durch ein eisernes Gitter kletterte und mit dem Finger an der Spitze des Gitters hängen blieb. Die Länge der Sehne betrug ungefähr 9 cm. Die Wunde war nicht schmerzhaft und heilte prompt.

IV.

Endlich sind auch die Abreißungen durch Leitriemen, an welchen die Haustiere, besonders Pferde, geführt werden, zu erwähnen. Diese Verletzung ist keineswegs selten, sie beträgt ungefähr 9 % aller Fälle. Auf die Häufigkeit dieser Verletzung bei Kavalleristen hat zuerst Larrey[3]) aufmerksam gemacht. Er beschrieb die Gewohnheit der Reiter, die dünnen Zügel beim Führen des Pferdes um die Finger zu wickeln. Wenn die Tiere nun einen unerwarteten Seitensprung machen, so reißen sie so heftig am Zügel, daß der Ruck den Widerstand der Hand überwindet und nicht nur den Finger im Gelenk, sondern auch die mit der Phalanx zusammenhängende Sehne durchtrennt. Es kommt dabei natürlich, wie Larrey bemerkt, nicht immer zu dieser immerhin größeren Verletzung; in günstigen Fällen wird nur die Haut vom Finger mit dem Nagel abgeschält. Außerdem kann es zur Abreißung des Fingers durch Zügel auch bei einer zweiten Gelegenheit kommen, beim Festbinden der Tiere. Ein Finger wird durch das Gitter oder den Ring, an dem das Pferd festgebunden werden soll, durchgeführt, um die Zügel durch-

[1]) Abbildung des Präparats bei Billroth und Winiwarter, 9. Aufl., S. 221.

[2]) The New-York Medical Journal 1883, Bd. 38, S. 74.

[3]) Clinique chirurgicale I, nach Briede.

zuschlingen. Wenn das Pferd in diesem Augenblick plötzlich zurückfährt, so wird ein Ruck an dem Finger ausgeübt, dem die Hand nicht folgen kann, der Finger wird abgerissen.

Fall 49.

Recolin[1]) macht von der Ausreißung eines Daumens mit gesamter Beugesehne Mitteilung. Der Patient hatte die Leitriemen um seinen Finger gewickelt und wollte die Pferde anhalten, welche, scheu geworden, ihn abgeworfen hatten. Die Trennung fand zwischen der ersten und zweiten Phalanx statt; die Haut war am Gelenk durchtrennt. Am abgerissenen Ende blieb ein großer Teil der Strecksehnen und der ganze Beuger mit fleischigen Teilen des dazugehörigen Muskels hängen. Patient erlitt fast keinen Blutverlust, sein Taschentuch genügte zum Blutstillen bis zur Stadt. Er hatte dagegen an der Wunde sehr lebhafte Schmerzen, welche bis zur Schulter und zum Hals ausstrahlten. Er fieberte 24 Stunden lang. Trotz seines hohen Alters wurde zur Ader gelassen und dank geeigneter Mittel ließen die Schmerzen in wenigen Tagen nach, doch blieb eine außerordentliche Empfindlichkeit der Wundoberfläche zurück. Die Heilung war nach sechs Wochen eine vollständige.

Fall 50.[2])

Als am 31. März ein Soldat sein Pferd an einen Ring befestigen wollte und dabei den Zügel um den linken Zeigefinger gewickelt hatte, fühlte er plötzlich, daß ihm derselbe durch einen Seitensprung des erschreckten Pferdes ausgerissen wurde. Die dritte Phalanx mit der ganzen Sehne des Flexor profundus lag vor ihm auf der Erde. Alles geschah so plötzlich, daß er sich von dem Vorgange keine Rechenschaft geben konnte. Der Verstümmelung folgte keine Blutung und Schmerzen stellten sich nur geringe im Verlauf der ausgerissenen Sehne bei Beugebewegung ein. Die Hautwunde, welche so glatt wie bei einem Ovalärschnitt war, ließ die nackte zweite Phalanx sehen, welche exartikuliert wurde. Es wurde ein kleiner Lappen, den man über die klaffende Sehnenscheide befestigte, geschont, und ein Kompressionsverband angelegt. Ohne Zwischenfall trat am Ende eines Monats definitive Vernarbung ein, nachdem eine ganz leichte Eiterung auf der Oberfläche der Wunde die

[1]) Mémoires de l'académie royale de chirurgie. Bd. II; zitiert nach Briede.

[2]) Union médicale, Gesellschaft f. Chir. zu Paris. Sitzung vom 10. Oktober 1860; zitiert nach Briede.

Granulationsbildung unterstützt hatte. Eine längere Ruhestellung der Hand verhinderte den Wiederaufbruch der Narbe und die Beugebewegung der ersten Phalanx trat wieder ein. Das Präparat zeigt noch jetzt den regelmäßigen Durchschnitt des Fingeransatzes, dessen Haut die Phalanx in Gestalt eines hohlen Kegels überragt. In der Tiefe sieht man die Gelenkfläche. Die Sehne des Beugers ist 33 cm lang und in den unteren zwei Dritteln vollständig glatt; am oberen Ende dagegen trägt sie einige Muskelfasern, welche einige mm unter ihrer Ansatzstelle ausgerissen sind.

Fall 51.

Larréy[1]) zeigt der Gesellschaft für Chirurgie das Präparat eines ausgerissenen Fingers. Folgende Krankengeschichte: Der 60 Jahre alte Müller versuchte eine Kuh am Halse vermittelst eines Strickes zu befestigen, dessen ein Ende an die Krippe geknüpft war und dessen anderes Ende den Hals der Kuh in einen Schleifenknoten aufnehmen sollte. Als Patient das letztere ausführen wollte und den linken Daumen in der Schleife hatte, wurde die Kuh durch die übrige Herde von ihrem Herrn getrennt und er konnte den Daumen nicht mehr zurückziehen. Die zweite Phalanx des Daumens wurde nun gewaltsam mit der Beugesehne, welche von den inserierenden Muskelfasern getrennt worden war, ausgerissen. Das Schmerzgefühl am Fingerende war gleich Null, da der Mann im ersten Augenblick der Verstümmelung nichts merkte, dagegen empfand er lebhaften Schmerz im Vorderarm, dort, wo die Sehne ausgerissen war. Wenige Stunden nach dem Unfall fand sich folgender Status: Die erste Phalanx steht nicht hervor, ist vielmehr von einem dorsalen und einem palmaren Hautlappen bedeckt, die größer sind als man nach dem Präparat annehmen sollte. Die Arteria palmaris ist zusammengedreht, daher auch keine Blutung. Die Sehnenscheide klafft, lebhafter Schmerz der Sehnenscheide entlang; mäßige Schwellung des Vorderarmes, keine Allgemeinerscheinungen.

Fall 52.

J. Doig[2]) berichtet über einen Fall von Abreißung des Nagelgliedes des Zeigefingers mit der Sehne des Flexor digitorum profundus. Ein Mann war beschäftigt, ein junges Pferd im Stalle anzubinden. Während er seinen Zeigefinger gerade in einer Schlinge des Strickes stecken hatte, machte das Pferd

[1]) Gazette des hôpitaux. Sitzung vom 23. Januar 1871.
[2]) Glasgower med. Journ. 2. Febr. 1870, S. 258.

eine heftige Bewegung mit dem Kopfe, wodurch der Finger plötzlich durch einen an der Krippe befindlichen Ringbolzen gezogen wurde. Hierdurch wurde die letzte Phalanx ganz abgerissen. Als D. den Patienten sah, klagte er über heftige Schmerzen im Stumpf und besonders im Vorderarm bis zur Ellenbogenbeuge. Nach Anlegung eines Verbandes untersuchte D. das abgerissene Fingerstück, an dem er die ganze Flexorensehne befestigt fand. Die Heilung erfolgte rasch.

Fall 53.

Vercoutre[1]) beschreibt einen Fall von Fingerabreißung durch Leitriemen, die um den Finger umgewickelt waren. Der Patient empfand bei der Verletzung einen plötzlichen, unerträglichen Schmerz. Die Trennung erfolgte im distalen Interphalangealgelenk. Die Sehne des Muskulus Flexor profundus wurde in ihrer ganzen Länge ausgerissen; einzelne Muskelfasern hängen an der Sehne.

Schließlich mögen hier noch einige Fälle erwähnt werden, bei denen die Art der Verletzung eine ungewöhnliche war oder nicht näher angegeben wurde.

Fall 54.

Dr. Paris[2]) beobachtete folgenden Fall von Abreißung der ersten Daumenphalanx und der ganzen Sehne des Extensor pollicis longus. Ein Mann geriet mit dem linken Daumen zwischen einen stark mit Holz beladenen Karren und einen hölzernen Querbaum. Vor Schmerz zog er die Hand zurück, doch blieb die Spitze des Fingers zwischen den beiden harten Körpern sitzen und war mit beinahe der ganzen Sehne des Extensor pollicis longus abgerissen. Die Kontinuität des Daumens war nicht im Interphalangealgelenk, sondern am unteren Ende der ersten Phalanx unterbrochen und auf der dorsalen Fläche der abgetrennten Phalanx befand sich die 14 cm lange Sehne mit einem 14 cm langen Stück des Muskels.

Fall 55.

Planque[3]) schickte der Akademie im Jahre 1744 die Beschreibung eines zwischen der ersten und zweiten Phalanx ausgerissenen Daumens. Der lange Strecker war fast vollständig

[1]) Revue de Mêm. des méd. militaire 1882, S. 613.

[2]) Bull. de l'académie 1874, S. 8544 und Schmidts Jahrbücher Bd. 165, S. 161.

[3]) Mêm. de l'académie Royal de chir. Bd. II; zit. nach Briede.

mit fast aller Muskelsubstanz ausgerissen. Heilung trat ohne Zwischenfall nach sechs Wochen ein.

Fall 56.

Im Jahre 1734 teilte M. Petit[1]) folgenden Fall mit:

Einem Mann wurde der Daumen der linken Hand im Gelenk zwischen der ersten und zweiten Phalanx ausgerissen und mit ihm eine Strecksehne und eine Beugesehne am Ursprungsgebiet des Muskels, die 2 Zoll lang war. Nach 3 Wochen wurde er als geheilt entlassen.

Fall 57.

Es mögen wohl zwei Monate her sein, daß Velpeau[2]) im Charité-Hospital ein Kind sah, dessen erste Daumenphalanx ausgerissen war; es trat kein Zwischenfall während der Heilung ein. Die Vernarbung der Wunde ging, wie bei anderen Fällen, sehr rasch vor sich. Die Amputation war überflüssig.

Fall 58.

Einen ganz gleichen Fall hat Billroth[3]) in der Klinik in Zürich beobachtet; es war ein ausgerissener Mittelfinger mit sämtlichen Sehnen. Die Heilung erfolgte ohne erhebliche Entzündung des Vorderarmes und bedurfte eigentlich gar keiner Kunstgriffe.

Fall 59.

Larrey[4]) zeigt ein Präparat, das er gelegentlich der Fingerausreißungen bei Reitern erwähnte. Das Präparat stammt aus alter Zeit. Die dritte Phalanx ist in der Artikulation mit der zweiten Phalanx ausgerissen. Dieses Fingerende hält man in der Flüssigkeit schwimmend für einen Daumen und erst bei näherer Betrachtung außerhalb des Glases erkennt man den Zeigefinger. Die Durchtrennung ist so glatt, daß man glauben könnte, es sei ein Zirkelschnitt ausgeführt worden. Die Extensorensehne ist auf dem Gelenke abgerissen und hat die dorsale Erhöhung zerbrochen. Dagegen blieb die Sehne des Flexor profundus im Zusammenhang mit dem Fingerende, wurde mit diesem gezogen und riß an der Insertionsstelle der Muskeln, die man noch erkennen kann.

[1]) l. c.

[2]) Gazette des hôpitaux. Sitzung vom 23. Januar 1871; zitiert nach Briede.

[3]) Billroth, Lehrbuch der Allgem. chirurg. Path. u. Ther.

[4]) Gazette des hôpitaux. Gesellschaft für Chir. Sitzung vom 2. Juni 1852.

Fall 60.

Briede berichtet, daß sich in der Sammlung der Straßburger chirurgischen Klinik folgendes Präparat befindet: Im zweiten Phalangealgelenk ausgerissener Finger; die Haut ist scharf und kreisrund durchtrennt. Die Sehne des Flexor profundus ist an der Insertionsstelle in den Muskel abgerissen und an ihr kann man noch einige Muskelfasern erkennen.

Außerdem soll Gosselin nach den Angaben von Dujon[1]) Fälle von unvollständigen Ausreißungen beschrieben haben, bei denen der periphere Teil mit einer mehr oder weniger breiten Gewebsbrücke mit der Hand in Verbindung bleibt und die Sehne nur „ausgezogen“ ist. Genauere Beschreibungen dieser Fälle stehen mir nicht zur Verfügung.

Der mir von Herrn Geheimrat Küttner zur Beschreibung freundlichst überlassene Fall gehört der Art des Traumas entsprechend in die 4. Gruppe der aufgezählten Fälle. Der Unfall spielte sich nach den Angaben von Herrn Knappschaftsarzt Dr. Müller, der das Präparat der Breslauer chirurgischen Klinik in liebenswürdiger Weise überließ, folgendermaßen ab.

G. G. aus Altwasser, 43 Jahre alt, verunglückte am 18. August 1911. G. wollte ein Pferd an eine Drahttür festbinden. Das Pferd scheute, ging zurück und riß dem G., der noch nicht mit dem Festbinden fertig war und die Finger noch im Drahtnetz hatte, das Glied aus. Das Ende des Fingers wurde durch die Zügel des Pferdes erfaßt, gegen das Drahtnetz gequetscht; der Finger war aber so fixiert, daß das Endglied allein dem Zuge am Zügel folgte. Reaktionsloser Verlauf.

Beschreibung des Präparats.

Das abgerissene Ende des Mittelfingers mit der daranhaftenden Sehne wurde in die chirurgische Klinik geschickt. Das Präparat bietet einen eigenartigen Anblick dar. Es handelt sich um eine Fingerendphalanx, dem eine

[1]) Bulletin et Mémoires de Société anatomique de Paris. 1907. 5. Ser. T. IX. p. 537.

lange Sehne anhängt. (Siehe die Photographie.) Der abgerissene Fingerteil ist ungefähr 3 cm lang; die ihn bedeckende Haut und der Nagel zeigen keine Läsionen. Die Wundfläche ist, wie bei Rißwunden, unregelmäßig, indem die verschiedenen Gewebe nicht in gleicher Weise dem Zuge nachgegeben haben. Dorsalwärts sehen wir die Haut das subkutane Gewebe überragen, während es volarwärts in einiger Entfernung von Haut entblößt freiliegt, d. h. die Haut wurde hier ca. 3 mm weiter distalwärts durchtrennt. Der Querschnitt des abgerissenen Gliedes ist zerrissen und zerfetzt, besonders das subkutane Gewebe der Beugeseite und die Haut des Fingerrückens. Auffallend ist dagegen die glatte und scharfe Linie, in der die Hauträndер der Beugeseite enden. Volar- und ulnarwärts vom Knochen sieht man ein zartes, etwa $^1/_2$ cm langes sehniges Bündel über die übrigen Wundteile hervorragen. Es ist wahrscheinlich ein Teil der Vagina fibrosa, die die Synovialscheiden der Finger verstärkt und an den Seitenrändern der volaren Fläche der Phalangen und Gelenkkapseln stark befestigt ist. Die Gefäße sind in der Ebene der Weichteile durchgerissen, besonders gut ist die Arteria digitalis volaris propria zu sehen. Die Trennung des Knochenapparates fand im 2. Phalangealgelenk statt, so daß die Gelenkfläche die Begrenzung des Knochens auf dem Querschnitt bildet. Seitlich sieht man 1 mm über die Gelenkfläche die starken Ligamenta collateralia hervorstehen. Die Sehne, die am abgerissenen Fingerteil hängt, ist 30,3 cm lang, ist in ihrem ganzen Verlauf gleich stark und setzt sich an der volaren Fläche der Nagelphalanx fest; es ist also die Sehne des Musculus flexor digitorum profundus. Im distalen Teile ist die Sehne glatt und ohne Besonderheiten, im oberen Teile des mittleren Drittels und besonders im proximalen Drittel zeigt die Sehne eine höckrige Beschaffenheit auf, infolge von zahlreichen kleinen, etwa 1 mm langen Fasern, die hier der Sehne anhaften. Diese Fasern sehen makroskopisch wie Muskelgewebe aus, was durch die mikroskopische Untersuchung bestätigt wird.

Es ist also der ganze Sehnenanteil des Musculus Flexor digitorum profundus des 3. Fingers ausgerissen.

Das Verhalten der Sehnen.

Am merkwürdigsten erscheint, daß bei dieser Verletzungsart die Sehne nicht an der Stelle der Gewalteinwirkung oder da, wo die übrigen Gewebe reißen, durchtrennt wird, sondern hoch oben abreißt.

Drei Gründe können wir uns dafür theoretisch konstruieren:

1) die Festigkeit der Sehne gegen Druck, Zug und Ruck;
2) die Dehnbarkeit des Sehnenmuskelapparates, die erlaubt, daß dem Zuge bis zu gewissem Grade nachgegeben wird;
3) die geringe Reibung in den Sehnenscheiden, durch die bewirkt wird, daß der Zug sich nicht allein auf die Stelle der angreifenden Gewalt beschränkt, sondern auf das ganze System, Sehne und Muskel, fast ungeschwächt fortgepflanzt wird.

I.

Über die Druckfestigkeit des Sehnengewebes finde ich keine genauen Angaben, nur Roux[1]) macht die Bemerkung, daß die Sehne rechtwinklig zur Faserrichtung eine erhebliche Druckfestigkeit besitzt. Aber auch ohne exakte Untersuchung ist der Widerstand des Sehnengewebes gegen äußeren Druck uns aus der Betrachtung von Wunden, die durch drückende Gewalten entstanden sind, geläufig. Häufig sehen wir da, wo Haut, Muskulatur, Gefäße, selbst der harte Knochen an Finger oder Händen durch stumpfe Gewalt durchquetscht wurden, allein die Sehne erhalten und als einzige Reste und verbindende Stränge die gequetschte Region durchziehen.

Genauer sind wir über die Zug- und Ruckfestigkeit der verschiedenen Gewebe unterrichtet. Das Sehnengewebe besitzt nach allen Untersuchungen einen hohen Elastizitätsgrad und gehört zu den widerstandsfähigsten Geweben

[1]) Gesammelte Abhandlungen. Leipzig 1895. Bd I, S. 187.

unseres Körpers. Nach Roux besitzt es die Zugfestigkeit des weichen Eisens, nach diesem Forscher sind die Moleküle der Sehne in der Richtung der Hauptbeanspruchung besonders fest verknüpft, was schon daraus hervorgehen soll, daß beim Trocknen die Sehne nicht kürzer, sondern dünner wird, beim Aufquellen nicht länger, sondern dicker, d. h. mit anderen Worten, die Anordnung der Moleküle ist eine derartige, daß das Wasser in der funktionellen Richtung weder aus- noch eintreten kann.

Messungen über die Elastizität menschlicher und tierischer Sehnen sind von Wertheim, neuerdings von Triepel[1]) angestellt worden. Triepel unterscheidet Zug- und Ruckfestigkeit, d. h. den Widerstand, den die Gewebe in der Längsrichtung der Trennung ihrer Moleküle entgegensetzen, einmal gegen statische und zweitens gegen dynamische Einwirkung.

Im Experiment fand Triepel, daß die Plantarissehne des Menschen eine Zugfestigkeit von $\frac{5{,}0\ \text{kgmm}}{\text{mm}^2}$ besitzt, und gibt folgende Tabelle.

	Zugfestigkeits-verhältnis berechnet auf mm^2	Ruckfestigkeit berechnet auf mm^3
glatte Muskulatur . . .	0,04	—
quergestreifte Muskulatur .	0,1	0,025
dieselbe tätig	0,16	0,085
gelbes Bindegewebe . .	0,13	0,04
hyaliner Knorpel	0,15	0,01
kollagenes Bindegewebe (Sehne)	5,0	0,1
Knochengewebe	10,0	0,025

Aus diesen Zahlen geht hervor, daß die Zugfestigkeit der Sehne nur der der Knochen nachsteht, daß sie die der Muskulatur um das 50fache übertrifft; daß die Sehne dynamischen Gewalten gegenüber die höchste Widerstands-

[1]) Hermann Triepel, Einführung in die physikalische Anatomie. Wiesbaden 1902, 1908.

fähigkeit besitzt und sogar widerstandsfähiger als der Knochen ist.

Diese Werte sind aber nur Verhältniszahlen, auf die Einheit des Gewebsquerschnittes, bezw. auf die Einheit des Volumens berechnet. Zur Beurteilung der Widerstandsfähigkeit eines Muskels, einer Sehne ist noch nötig, deren Dicke bezw. Volumen zu kennen. Klar ist, daß eine dünne Sehne, ein dünner Muskel einem voluminösen an Festigkeit unterlegen ist. Aber ebenso muß auch das Verhältnis der Dicke von Muskel und Sehne in Berechnung gezogen werden; ein dünner Muskel mit kräftiger Sehne wird eher innerhalb des Muskels dem Zuge nachgehen, während ein dicker Muskel mit einer dünnen Sehne innerhalb der Sehne durchreißen wird.

Dieses Verhältnis zwischen Muskel und Sehnenquerschnitt haben wir wiederum durch Triepel kennen gelernt[1]); dieses Verhältnis (Querschnittsquotient) wechselt an den verschiedenen Muskeln des Körpers, ist aber bei den Muskeln der Hand und der Finger ganz auffällig klein. Die Zahlen schwanken nach den Messungen von Triepel für den Flexor profundus von 14, 3—50, 8, für den Flexor sublimis von 18, 2—46, 7, für den Extensor digitorum communis 29, 8—36, 0, während für andere Muskeln der Querschnittsquotient viel höher liegt, für den Muskel Soleus zwischen 66—345 schwankt; mit anderen Worten, die Sehnen der Finger und der Hand, die uns besonders interessieren, sind relativ stark entwickelt im Verhältnis zum zugehörigen Muskel.

Auch die Länge der Sehnen spielt nach Triepel für die Ruckfestigkeit eine bedeutende Rolle; sie steigt mit der Sehnenlänge; nun gehören die Sehnen der Fingermuskeln bekanntlich zu den längsten des ganzen Körpers. Die Sehne, die wir an dem oben beschriebenen Präparat untersuchten, hatte eine Länge von 30,3 cm, während ein

[1]) Der Querschnittsquotient des Muskels und seine biologische Bedeutung. Anatom. Hefte, Bd. 32, S. 249.

Vorderarm vom Ellenbogen bis zu den Fingerspitzen höchstens 50 cm mißt. Wenn man die Abbildungen in den anatomischen Atlanten sich ansieht, ist man erstaunt, wie weit die Sehnen der Fingermuskeln, besonders des Flexor profundus, nach oben reichen. Alle diese Verhältnisse, die Ruckfestigkeit, die Zugfestigkeit der Sehne, ihre relative Dicke und Länge, wirken zusammen, um das Sehnengewebe der Fingermuskeln besonders widerstandsfähig zu machen.

II.

Die Art der Dehnbarkeit des Sehnenmuskelapparates ist weiterhin von Bedeutung; die Sehne selbst dehnt bei Zug sich relativ wenig aus; bei 30 cm Länge wird die maximale Dehnungsgröße, ohne daß eine Zerreißung eintritt, 4 % der Länge (Triepel) also etwa 1,2 cm betragen.

Anders der Muskel, der aus seiner natürlichen Länge heraus einer großen Dehnung fähig ist, die etwa 100 % der ursprünglichen Größe betragen kann. Wir können annehmen, daß die Fingerstreck- oder -beugemuskeln selbst sich mindestens 3—4 cm verlängern lassen, ehe sie einreißen.

Wenn der Zug nun die Kombination von Sehne und Muskel angreift, so wird er erst den nachgiebigen Teil, den Muskel dehnen, und erst wenn der Widerstand des Muskels sich vergrößert, wird die noch nicht erschöpfte Kraft eine Dehnung der Sehne bewirken. Wenn wir uns diesen Vorgang am lebenden Körper vorstellen, so spielt er sich so ab, daß das Ende des Muskels peripherwärts sich verschiebt und an die Stelle der obersten Sehnenpartie tritt.

III.

Von der größten Bedeutung scheint mir die Leichtigkeit zu sein, mit der sich die Sehne gegen die Umgebung, besonders vermittels der Scheide bewegen kann. Dadurch vor allem wird bewirkt, daß der Zug sich so weit nach

oben hin fortpflanzen kann, ohne durch Reibung der Umgebung abgeschwächt zu werden.

Dieses Moment scheint den Hauptunterschied zwischen der Sehne und den übrigen Geweben zu bilden; auch die Gefäße und Nerven besitzen eine gewisse Festigkeit und Dehnungsfähigkeit, aber hier wird der Zug an Ort und Stelle erschöpft, er muß seine ganze Wirkung auf die Stelle des Angreifens beschränken; die Reibung zwischen den Gefäßen und Nerven einerseits und dem sie umgebenden Gewebe anderseits ist so groß, daß sie die Fortpflanzung der Zugkraft nach oben unmöglich macht.

Betrachten wir nun den ganzen Sehnenmuskelapparat inbezug auf seine Reibungsverhältnisse. Wie oben erwähnt wurde, tritt das untere Muskelende beim Zuge infolge seiner Dehnungsfähigkeit an die Stelle der oberen Sehnenpartien. Der Raum nun, der hier dem Muskel zur Verfügung steht, wird für das Volumen desselben zu klein, gestattet dem Muskel keine freie Verschieblichkeit mehr. Der Zug, der sich durch die ganze Sehnenlänge ungeschwächt fortgepflanzt hat, muß also hier mit seiner vollen Kraft einwirken, da die Reibung zwischen dem unteren Muskelende und dem umgebenden Gewebe zu groß ist, als daß sie die Wirkung der Kraft auf die weiter zentralwärts liegenden Teile des Sehnenmuskelapparates gestatten würde. Der Riß muß also demnach am häufigsten an dieser Stelle erfolgen.

Die Betrachtung der in der Literatur niedergelegten Fälle bestätigt diese Überlegungen. Stellt man diejenigen Fälle zusammen, in welchen die Rißstelle ausdrücklich angegeben ist, so findet man, daß in nahezu 80 % die Trennung in der Gegend des Übergangs der Sehne in den Muskel stattfindet. In 15 % ungefähr soll die Sehne nachgegeben haben und nur vereinzelte Angaben berichten über die Muskelläsion.

Möglicherweise kommt neben dieser mechanischen Erklärung auch die Beschaffenheit der Gewebe an der Übergangsstelle in Betracht. Jede Muskelfaser

ist mit ihrem Ende in eine becherförmige Vertiefung der entsprechenden Sehnenfaser eingelagert. Das Sarcolemm überzieht diese Vertiefung und haftet an ihr fest. Ranvier[1]) ist der Ansicht, daß man hier 2 Kittsubstanzen, die die Teile zusammenhalten, annehmen muß. Die eine, die gegen Behandlung mit Wärme weniger widerstandsfähig ist, befindet sich zwischen Muskel und Sarcolemm, die zweite würde das Sarcolemm an dem ausgehöhlten Sehnenende befestigen. Die Verbindung zwischen Muskel und Sehne wird also durch eine Art Zwischensubstanz hergestellt, die vielleicht eher als die Fasern selbst dem Zuge nachgibt. Wir sehen auch sonst an anderen Körperstellen, daß bei Einwirkung von Gewalt immer nur die Intercellularsubstanzen nachgeben, daß in ihnen die Kontinuitätstrennung stattfindet, während die zelligen Elemente selten zerreißen. Doch ist zu bedenken, daß bei subkutanen Sehnenrupturen der Riß nicht besonders häufig an dieser Übergangsstelle erfolgt.

Die Meinung, daß die Übergangsstelle am häufigsten betroffen wird, ist durch die Mehrzahl der Autoren vertreten. Billroth[2]) sagt z. B.: „die Sehnen reißen nicht an ihren Ansatzpunkten, sondern direkt am Muskel; es scheint dies eine typische Art der Fingerausreißung zu sein."

Es ist aber nicht die allgemein anerkannte Anschauung; von einigen Autoren wird der Riß in die Sehne, von anderen in den Muskel verlegt und die verschiedenen Autoren bringen den Sitz der Ruptur mit ihrer Anschauung über den Zustand der Muskulatur bei der Verletzung in Zusammenhang. So glaubt Pollaillon[3]), daß die Gewalt den Muskel meist im Zustande der Ruhe trifft und, wenn er sich zusammenzieht, um der ausreißenden Gewalt ent-

[1]) M. Ranvier, Technisches Lehrbuch der Histologie. Leipzig 1888.

[2]) Handbuch der allgem. und spez. Chir. von Pitha u. Billroth. I. Bd., II. Abt., S. 47, 1878.

[3]) Pollaillon, Société de chirurgie, Séance du 25. XI. 1885. Semaine méd.

gegenzuwirken, die Sehnenbündel und nicht die Muskelfasern reißen. Während Pollaillon die reflektorische Kontraktion des Muskels für maßgebend hält, legt Chassaignac [1]) auf die willkürliche Zusammenziehung des Muskels den Hauptwert. Er äußert die Anschauung, daß in Fällen, wo die Ausreißung eine willkürliche zu sein scheint, sich keine Muskelfasern an der Sehne befinden, im gegenteiligen Falle aber Muskelfasern anhängen bleiben; Dujon [2]) ist derselben Ansicht. Die Anschauung Chassaignacs wird durch Adelmann [3]) auf Grund von 2 eigenen Beobachtungen bestätigt. In beiden Fällen soll die Ausreißung eine willkürliche gewesen sein und an den Sehnen keinen Mukelfasern sich gefunden haben. Briede konnte diese Anschauung nicht bestätigen. Man findet auch in der Tat nicht wenige Fälle, bei denen nach Bericht die Ausreißung eine willkürliche war und dennoch nicht die Sehnenfasern zerrissen waren. Von Bedeutung ist hierbei die Frage, ob ein kontrahierter oder erschlaffter Muskel leichter zerreißt; die Frage wird verschieden beantwortet. Auf der einen Seite meint Thiem [4]), daß der schlaffe Muskel sehr dehnbar ist, der kontrahierte aber seine Elastizität in der Richtung seiner Verlängerung eingebüßt hat und die Kraft, welche auf den starrgewordenen Muskel dehnend wirkt, führt leichter eine Zerreißung herbei. Thiem stimmt hier mit Maydl [5]) überein, welcher folgende Anschauung äußert: „Die Ruptur erfolgt, wenn ein in Kontraktion begriffener oder ein im Moment der Einwirkung einer neuen Kraft durch Reflex in Kontraktion versetzter Muskel von einer äußeren Gewalt oder Last, die seiner physiologischen Funktion entgegenwirkt, überwunden wird.“

---

[1]) Chassaignac, Société de chirurgie.

[2]) l. c.

[3]) Mitteilung aus der chir. Klinik der Universität zu Dorpat. Günsburger Zeitschr. Bd. X, 1859.

[4]) Handbuch der Unfallerkrankungen. Stuttgart 1909.

[5]) Deutsche Zeitschr. f. Chir. Bd. 17 und 18.

Diese Maydlsche Anschauung erinnert an die Theorie der inkoordinierten Zusammenziehung, deren Anhänger behaupteten, daß eine Muskelzerreißung dann eintrete, wenn eine plötzliche, den Muskel gewissermaßen überraschende und daher inkoordinierte Zusammenziehung erfolgt. Derartige Anschauung hat schon Sedillot geäußert; später wurde dafür der Name „asynchronische Zusammenziehung" eingeführt. Diese Theorie basiert auf der falschen Anschauung, daß der Muskel imstande sei, durch seine Zusammenziehung sich selber zu zerreißen; an einem gesunden Muskel geschieht dies aber ebensowenig, wie das Durchreißen eines zusammengezogenen Muskels durch seinen Antagonisten. (Thiem.)

Auf der anderen Seite steht Triepel [1]), der behauptet: „der tätige Zustand ändert die Elastizität des Muskels nicht, die beobachteten Elastizitätsschwankungen sind nur von den Deformationen abhängig, die der Muskel bei der Kontraktion erfahren kann.

Die auf Weber zurückgehende Annahme, die Elastizität des Muskels sei während seiner Tätigkeit kleiner, ist irrtümlich. Der Widerstand, den ein Muskel Dehnungen entgegensetzt, ist größer, wenn der Muskel in Tätigkeit, als wenn er in Ruhe ist, aber von dem Gesamtwiderstand des tätigen Muskels ist der elastische Widerstand nur ein Teil, er bleibt unverändert." Nach Triepel ist deshalb die Ruckfestigkeit des tätigen Muskels ungefähr dreimal so groß, als die des untätigen.

Es sind, wie wir sehen, sich direkt widersprechende Ansichten. Überhaupt die Einteilung der Fälle in solche, bei denen die Ausreißung eine willkürliche sein soll, und in solche, wo keine Kontraktion stattfand, ist unzweckmäßig, denn es ist nicht erwiesen, daß die Rißform und Rißstelle eine andere bei kontrahiertem, als bei erschlafftem Muskel ist, und außerdem behauptet Triepel, daß ein Muskel meist sofort in den tätigen Zustand übergehen wird, wenn ein Ruck auf den erschlafften Muskel einwirkt.

[1]) l. c.

Die Ansichten Pollaillons, Chassaignacs und Dujons werden also von der Mehrzahl der Autoren nicht anerkannt; die Sehne und der Muskel geben nur in wenigen Fällen nach.

Die an der ausgerissenen Sehne meistens anhängenden kurzen Muskelfasern weisen nur darauf hin, daß der Übergang des Muskels in die Sehne betroffen wurde. Die Zerreißung erfolgt an dem Locus minores resistentiae, welcher in der Übergangsstelle des Muskels in die Sehne gegeben ist, dem anatomischen Bau derselben entsprechend, und welcher gleichzeitig dem Zuge am meisten ausgesetzt ist, wie wir es gesehen haben.

Am häufigsten reißt die Sehne des Musculus flexor digitorum profundus mit aus; bei der Betrachtung der angegebenen Fälle sehen wir, daß sie in 24 Fällen ausgerissen wurde, während die anderen Sehnen viel seltener erwähnt werden, die Sehne des Flexor sublimis nur in 4 Fällen, die des Extensor communis in 5. Ebenso wie der Flexor profundus verhält sich die Sehne des Musculus flexor longus digiti primi, die ja im großen und ganzen in Ansatz und Verlauf der ersteren analog ist. Wir finden sie beinahe dreimal so häufig, als die Sehne des Extensor digiti primi (18 : 7) an der Verletzung beteiligt.

Diese häufige Beteiligung der Sehne des Flexor profundus ist schon dadurch verständlich, daß bei allen Abreißungen der Fingerendglieder allein diese hier inserierende Sehne dem Zuge ausgesetzt ist. Außerdem können dabei noch folgende 3 Momente in Betracht kommen: 1. werden die Sehnen von der Gewalt selbst um so eher durchtrennt, je oberflächlicher sie liegen. Die oberflächlichen Sehnen des Extensor digitorum und des Flexor sublimis werden also viel seltener derartigen Verletzungen widerstehen, als die tiefergelegene Sehne des Flexor profundus. 2. je widerstandsfähiger und kräftiger die Insertion der Sehne, um so eher wird sie dem abgetrennten Fingerteil folgen und erst höher abreißen. Die verhältnismäßig dünne Dorsalaponeurose, in die die Extensorensehnen übergehen,

die in der Höhe der Grundphalanx sich spaltenden Sehnen des Musculus flexor sublimis sind viel weniger widerstandsfähig, als ihre zentralen Teile. Beim starken Zug werden sie also an der Einwirkungsstelle durchreißen; es kommt nicht zur Ausreißung. Dagegen müssen die Sehnen des Extensor und Flexor sublimis beteiligt sein, wenn die Gewalt zentraler von den weniger widerstandsfähigen Stellen der Sehne einwirkt. In diesen Fällen werden in der Regel mehrere oder alle Sehnen ausgerissen; z B. Fall 30: Trennung im Gelenk des Trapezknochens, Ausreißung der Sehnen des Flexor und Extensor: Fall 31: Finger am Metacarpalende der 1. Phalanx abgerissen, Beteiligung der Sehnen des Extensor und Flexor profundus; Fall 13: Rißstelle liegt oberhalb des Metacarpophalangealgelenkes, Ausreißung der Sehnen des Flexor profundus. Flexor sublimis und extensor; Fall 47: Durchtrennung des Knochens erfolgte zwischen 1. Phalanx und Os metacarpi, Beteiligung aller 3 Sehnen, der beiden Flexoren und des Extensor. Nur in einem einzigen Falle unter den 60 zusammengestellten Fällen wurde eine Extensorensehne als die allein beteiligte angegeben. Fall 54: die Kontinuität des Daumens war am unteren Ende der 1. Phalanx unterbrochen und die Sehne des Extensor pollicis longus wurde in ihrer ganzen Länge ausgerissen.

Endlich kommt noch als drittes Moment, das die häufige Beteiligung der Sehne des Flexor profundus bedingt, die Tatsache, daß diese Sehnen im Gegensatz zu den Extensorensehnen, welche keine Sehnenscheiden besitzen, leicht in ihrer Scheide gleiten kann. Die Wichtigkeit dieses Umstandes für das Zustandekommen der Ausreißung ist nach dem, was oben über die Reibungsverhältnisse und der dadurch bedingten Fortpflanzung der Zugkraft auf die zentralen Teile der Sehne gesagt wurde, ohne weiteres zu verstehen.

Es sei hier angeführt, daß nach unserer Zusammenstellung der Daumen nahezu in der Hälfte aller Fälle, nämlich 25 mal, verletzt wurde; die anderen Finger wurden

bei diesen Verletzungen viel seltener betroffen; der II. in 12 Fällen, der III. in 7 Fällen, der IV. in 6 und der V. in 4 Fällen.

Diese überwiegende Beteiligung des Daumens ist durch seine im Vergleich zu den anderen Fingern mehr exponierte Stellung leicht erklärlich; derselbe Umstand erklärt uns gleichfalls die verschiedene Häufigkeit der Verletzung der anderen Finger.

Die Wunde.

Die Wunden, welche bei derartigen Verletzungen entstehen, kann man als Riß-Quetschwunden bezeichnen. Ausgedehnte Quetschungen kann man am häufigsten bei den Wunden, die durch Pferdebisse, und in zweiter Linie durch Maschinenverletzungen, entstanden sind, sehen. Die Fälle der 3. Gruppe, wo das Hängenbleiben an einem spitzen Gegensand die Ursache der Verletzung war, gehören zu den reinen Rißwunden. Die Wundfläche ist nicht glatt, der ungleichen Widerstandsfähigkeit und der ungleichen Retraktion der Gewebe entsprechend. Die Hauträuder der Wunde sind meistens zerrissen und zerfetzt; es kommen aber auch Fälle vor, bei denen die Haut glatt durchtrennt und die Wunde einer Schnittwunde nicht unähnlich ist, dies am häufigsten bei Maschinenverletzungen, wenn schneidende Maschinenteile den Finger erfaßt haben. Haben dabei quetschende Gewalten eine Rolle mitgespielt, so sind die Hauträuder gewulstet und bläulich unterlaufen. Die Haut ragt meistens am abgerissenen Teil ein wenig über die anderen Teile der Wunde hervor; manchmal ist sie in großer Ausdehnung verletzt oder von der Unterlage abgezogen. An dem Stumpf ragen dagegen die Muskeln weit über die Bedeckung hervor. Die Nerven reißen im Niveau der Wunde; in vereinzelten Fällen findet man jedoch ein abweichendes Verhalten.

So wurden in Fall 21 2 Nerven ausgerissen, deren Länge 10 und 5,5 cm betrug; und im Fall 27 überragten 2 Nerven das Niveau der Wundfläche um 4 cm.

Was uns am meisten auffällt, ist die Tatsache, daß die Patienten im Moment des Unfalls und auch später sehr wenig über Schmerzen klagen; es wird die relative Schmerzlosigkeit beinahe in jedem angegebenen Falle hervorgehoben. Der Verletzte merkt sogar manchmal im ersten Moment gar nicht, daß er seinen Finger verloren hat; so geschah es im Fall 31, wo der Patient, außer sich vor Zorn, daß das Pferd ihn gebissen hatte, es züchtigte und erst nachher auf seine Verletzung aufmerksam wurde. Als Erklärung seien hierfür die Worte Gussenbauers[1], angeführt: „Rißwunden sind im allgemeinen, namentlich im Verhältnis zu den vielfachen Nervenverletzungen, welche sie auszeichnen, auch wenig schmerzhaft. Vielleicht beruht dieses darauf, daß die abgerissenen Nervenfasern weniger reizbar sind als diejenigen, die bloß eine einfache Kontinuitätstrennung erlitten haben."

Durch allgemeine Schockwirkung läßt sich die geringe Schmerzhaftigkeit kaum erklären, da die Verletzten in den meisten Fällen nach dem Unfall wenig angegriffen waren.

Das Verhalten der Arterien und Venen muß eingehend geschildert werden; die ungleiche Elastizität der verschiedenen Gefäßhäute ist das maßgebende Moment, so daß die Zerreißung der Gefäße sich folgendermaßen abspielt.

Wird ein Gefäß in die Länge gezogen, so reißt zuerst die Intima, dann ein Stück weiter peripherwärts die Media; die Ränder der gerissenen Häute rollen sich ein und verschließen auf diese Art teilweise das Volumen des Gefäßes. Wird das Gefäß noch weiter gedehnt, so zieht sich die Adventitia vor dem Zerreißen in einen dünnen Faden aus, wie ein an einer Stelle bis zum Schmelzen erhitztes Glasröhrchen. Das Volumen der Gefäße wird dadurch auf ein Minimum herabgesetzt; findet dabei gleichzeitig eine

[1]) Die traumatischen Verletzungen. Deutsche Chirurgie, Stuttgart 1880.

Drehung statt, so ist der Verschluß ein ziemlich fester. Dazu kommt noch, daß sich die abgerissene Arterie als Ganzes mit allen drei Häuten hinter die Rißebene zurückzieht, sich verkürzt und dadurch ihr Lumen noch mehr verengert. Diese Zurückziehung finden wir nur am zurückgebliebenen Stumpf, am abgerissenen Teil sieht man aber meist ein mehr oder weniger in die Länge gezogenes Stück der Gefäße hervorragen, besonders dann, wenn die Glieder im Niveau des Gelenks ausgerissen sind. Vielleicht kommt auch noch eine durch die Zerreißung angeregte Kontraktion der Gefäßmuskulatur hinzu, um den Gefäßabschluß gegen das Andrängen der Blutwelle zu sichern. Etwas bedeutender, als aus den Arterien, kann die Blutung aus den zerrissenen Venen sein, bei denen die Adventitia viel schwächer ist und meistens gleichzeitig mit den inneren Häuten einreißt.

Es bleibt nun noch übrig, das Verhalten der Knochen zu beschreiben. Es bieten sich hier von vornherein zwei Möglichkeiten dar; entweder bricht der Knochen oder die Trennung findet in einem Gelenk statt. Guermonprez [1]) bemerkt, daß im allgemeinen die Knochen nachgeben, daß die Fraktur des Knochens unumgänglich notwendig ist, damit eine Ausreißung zustande kommt. Er hat natürlich nur solche Fälle im Auge, bei denen der Knochen oder der Gelenkapparat nicht durch direkte Gewalt durchtrennt wurde, sondern bei denen die Festigkeit des Knochensystems erst durch den Zug überwunden wurde. Nach unserer Zusammenstellung kommt beides, Knochenbruch oder Zerreißung im Gelenk, vor. An welcher Stelle das System nachgibt, hängt von der Richtung, in welcher der Zug eingewirkt hat, ab.

Falls die ziehende Gewalt nur in der Richtung der Achse angreift, erfolgt die Trennung viel häufiger in der Phalanx als im Gelenk; wirkt sie aber schräg ein und hat

[1]) Arrachements dans les établissements industriels. Bulletins de l'académie royale de Médécine de Belgique. 1884, Bd. XVIII.

sie außerdem noch eine torquierende Komponente, so wird auch der Widerstand von Kapseln und Ligamenten überwunden und die Trennung erfolgt im Gelenk.

Farabeuf[1]) machte Leichenversuche, um die Größe der Kraft festzustellen, die notwendig ist, um einen Finger auszureißen. Er fand, daß beim Achsenzug 150 kg nötig sind, um die „Trennung des Daumens“ zu bewirken; ferner stellt er fest, daß bei schräger Einwirkung der Gewalt und gleichzeitiger Torsion eine viel geringere Kraft notwendig ist, um Bänder und Gelenkkapsel zu durchreißen.

Außer Farabeuf stellten noch andere Autoren ähnliche Versuche an, um den Vorgang der Abreißung besser zu verstehen. Als Erster scheint sich Morand damit befaßt zu haben, später stellte Debrout[2]) Experimente an; der letztere durchtrennte alle Teile mit Ausnahme der Sehne und übte einen festen Zug am peripheren Teil aus; er erreichte auf diese Weise im Experiment dieselben Wundverhältnisse, wie wir sie bei den Verletzten geschildert haben.

Auch wir haben solche Versuche an frisch amputierten unteren Extremitäten angestellt; es stellte sich heraus, daß kolossale Kräfte notwendig sind, um solche Verletzungen zustande zu bringen. Die Kraft von 2 Männern genügte nicht, um die Zehen abzureißen, so lange die Haut unverletzt war; nach Durchtrennung derselben gelang es, eine Abreißung der Zehen zu bewerkstelligen, aber auch erst nach einem Zug aus allen Leibeskräften. Den Zehen folgten ausnahmslos einzelne oder mehrere an ihnen inserierende Sehnen; diese rissen hoch oben und an ihren zentralen Enden sah man anhängende Fasern der zugehörigen Muskeln (s. Photographie).

Aus der Schilderung des Vorganges der Gefäßzerreißung ist es zu verstehen, daß die Blutung bei derartigen

[1]) Société de chirurgie. Séance du 25. XI. 1885. La semaine médicale.

[2]) Société de chirurgie. Séance du 25. V. 1856. L'union médicale.

Verletzungen wegen der starken Verengung des Gefäßlumens und der dadurch begünstigten Trombusbildung sehr unbedeutend sein muß. Die relative Schmerzlosigkeit haben wir auch schon erwähnt; erst später, aber keineswegs in jedem Falle, stellen sich Schmerzen ein, welche häufig am Vorderarm bis in die Höhe des Ellenbogengelenks, entsprechend dem Verlauf der ausgerissenen Sehne, sich lokalisieren.

Der Verlauf der Wundheilung ist meist ungestört und die Heilung tritt ziemlich schnell ein. von Pitha[1]) sagt: „In allen solchen Fällen haben wir die Gelindigkeit der nachfolgenden Reaktion und die ebenso leichte als schnelle Heilung der schweren Verletzung bewundert, selbst da, wo große Muskelstücke mit herausgerissen waren; eine merkwürdige Erfahrung gegenüber den ominösen Phlegmonen, die oft auf die unbedeutendsten Verletzungen der Finger folgen."

Selbst in den Fällen, wo Gelenke eröffnet worden sind, heilen die Wunden anstandslos; die Verletzungen der Fingergelenke haben bei weitem nicht die hohe Bedeutung, wie die der großen Gelenke. Es versteht sich von selbst, daß in den Fällen von ausgedehnter Quetschung die Heilung mit weit mehr Nekrotisierung und größerer Gefahr als bei einer einfachen Rißwunde verlaufen wird. Es können aber auch hier Komplikationen vorkommen, die den Verlauf der Heilung beeinflussen. Einmal ist mit der Entstehung einer Tetanusinfektion, besonders bei Wunden, welche durch Pferdebisse oder durch Leitriemen entstanden sind, zu rechnen. Und zweitens können Sehnenscheidenphlegmonen entstehen; diese Gefahr besteht hier in weit geringerem Maße als bei Wunden, bei welchen die mitbetroffene Sehne mit dem Vorderarme im Zusammenhange bleibt und bei denen die Eiterung den Sehnenscheiden entlang durch die Bewegungen der Sehne begünstigt, nach oben wandern kann. Bei diesen Ausreißungen bietet der offene Kanal

[1]) v. Pitha und Billroth. Bd. IV, I. Teil.

günstigere Bedingung zum Abfluß des Sekrets oder Eiters, es kommt nicht leicht zur progredienten Infektion. Wenn die Infektion eintritt, so findet sie allerdings in der Sehnenscheide, der am häufigsten betroffenen Profundussehne besonders günstige Bedingungen zur weiteren Ausbreitung wegen der tiefen Lagerung der Flexorensehnen unterhalb der Aponeurosis palmaris und der festen rigiden Haut der Vola manus. Weiterhin bestimmen bei eingetretener Infektion die anatomischen Verhältnisse der Sehnenscheiden an den verschiedenen Fingern den weiteren Verlauf des Prozesses. Die Sehnenscheiden des 2., 3. und 4. Fingers reichen von der Endphalanx bis zu den Köpfchen der Metacarpen; eine Eiterung innerhalb einer derselben wird also meistens auf die Länge des Fingers beschränkt bleiben. Anders liegen die Verhältnisse beim Daumen und Kleinfinger, an denen die Sehnenscheiden der Fingerbeuger sich von der Basis der Endphalanx bis zum Unterarm erstrecken und mit den Schleimbeuteln der Hohlhand kommunizieren, oder wenigstens in nächster Nähe der letzteren vorbeiziehen. Dadurch können die großen Schleimbeutel der Hohlhand in Mitleidenschaft gezogen werden und der Verlauf verschlimmert werden. Kommunizieren die Scheiden des Daumen- und Kleinfingerbeugers, so kann es dabei zu der charakteristischen gekreuzten oder V-förmigen Sehnenscheidenphlegmone kommen. Dieses Verhalten der Sehnenscheiden der Fingerbeuger ist besonders beim Daumen wichtig, da er seiner am meisten exponierten Stellung entsprechend am häufigsten bei derartigen Verletzungen betroffen wird, wie schon erwähnt wurde.

Therapie.

Im allgemeinen wird die Therapie eine sehr einfache sein; sie wird darin bestehen, daß nach Reinigung der Umgebung ein aseptischer Verband angelegt wird. Nach den Erfahrungen der letzten Zeit wird man sich mit der Reinigung der Wundumgebung nicht zu lange aufhalten, sondern die ganze Umgebung der Wunde mit Jodtinktur

anstreichen, um so möglichst günstige Bedingungen zu einer aseptischen Heilung zu erzielen.

Eine von Fall zu Fall zu entscheidende Frage ist die, ob sofort die Haut über den Wundrändern zu vernähen ist, vorausgesetzt, daß genügend Haut zur Deckung des Stumpfes vorhanden ist. Man wird sein Vorgehen von dem Aussehen der Wunde abhängig machen; ist die Wunde stark verunreinigt, oder die Ränder stark gequetscht, so ist von jeder Naht abzusehen und die Wunde offen zu behandeln. Sind die Wundränder scharf, hat man den Eindruck, daß die Wunde nicht zu sehr beschmutzt ist, so wird man versuchen, mit wenigen Situationsnähten, die immer noch freien Sekretabfluß ermöglichen, die Haut über dem Stumpf zu fixieren, um so eine Retraktion der Haut zu verhindern und eine schnellere Heilung zu ermöglichen. In den meisten Fällen wird eine derartige Vereinigung der Haut über dem Stumpf aus Mangel an Deckmaterial nicht möglich sein. In diesem Falle erhebt sich die Frage, ob primär oder sekundär Stücke vom Knochen weggenommen werden sollen, um die Bedeckung möglich zu machen.

Früher hat man derartige Wunden meist primär aktiv behandelt; in neuerer Zeit führte die soziale Indikation ebenfalls zu derartigem Vorgehen. Da die radikale Behandlung viel kürzere Zeit in Anspruch nimmt, hielt man sich für berechtigt, dieselbe bei Arbeitern einzuschlagen, um den Patienten so schnell wie möglich wieder arbeitsfähig zu machen. Da die primären Operationen fast immer zu unbefriedigenden Resultaten führten und dabei keine linearen, sondern breite, schmerzhafte Narben erzielt wurden, ging man nun zur konservativen Behandlung über. Diese hat den großen Vorteil, daß wir imstande sind, dem Kranken so viel wie möglich von Haut und Finger zu erhalten; denn in vielen Fällen läßt sich von vornherein gar nicht bestimmen, wie weit das Gewebe lebensfähig erhalten bleibt und glücklicherweise kann nirgends mehr der spontanen Regulation überlassen werden, als gerade an den Fingern. Bei den sekundären Operationen ist außerden auf eine

prima intentio mit ziemlicher Sicherheit zu hoffen, während sie bei den primären Operationen recht zweifelhaft ist.

Diese sekundären Operationen bestehen in nachträglichen Amputationen und Exartikulationen von Fingern und Fingerteilen, wenn Gangrän der Weichteile eingetreten ist, oder erhaltene Teile sich infolge ihrer Deformität oder Unbeweglichkeit als störend erweisen. Dabei sind aber die einzelnen Finger verschieden zu beurteilen; der Daumen oder Zeigefinger müssen erhalten werden, selbst wenn sie versteift sind.

Ankylosierte Teile des 3. und 4. Fingers werden beim erhaltenen Zeigefinger am besten amputiert, eventl. mit Wegnahme des Köpfchens des Metacarpus, da sie sich bei der Arbeit als störend erweisen. Sobald sie aber durch den Verlust der radialen Nachbarfinger zum Opponens des Daumens werden, sind sie zu erhalten, wenn sie auch versteift sind.

Bardenheuer [1]) steht auf dem Standpunkt, daß man diese sekundären Operationen, besonders bei Arbeitern, vermeiden muß, indem man sich gleich bei Beginn der Behandlung zur Aufgabe stellt, nicht alles Lebensfähige, sondern nur alles Funktionsfähige zu erhalten; wird die Frage zum Nachteile der Funktionserhaltung eines Fingers oder Fingerteiles entschieden, so soll man auch denselben primär entfernen. Die Vorteile liegen dann, nach Bardenheuer, entschieden auf der Seite der operativen Behandlung.

Stellen sich Komplikationen im Verlaufe der Wundheilung ein, so sind sie entsprechend zu behandeln. Bei Verdacht auf Tetanusinfektion wird man Tetanusantitoxin einspritzen müssen. Wenn es zu Eiterung im Verlaufe der Sehnenscheiden kommt, was, wie schon erwähnt, selten ist, so sind sie wie alle Sehnenscheidenphlegmonen zu behandeln. Es müssen Schnitte im Verlauf der Sehnenscheide gemacht werden, um den Abfluß des Eiters zu

[1]) Die Behandlung der Verletzungen der Hand und Finger. Zeitschr. f. ärztl. Fortbildung 1911.

erleichtern und eventl. kann man versuchen, durch frühzeitige Biersche Stauung den Heilungsprozeß zu beschleunigen.

Die Nachbehandlung bildet bei diesen Verletzungen einen wesentlichen und niemals zu unterschätzenden Faktor; selbst wenn alles glatt geheilt und vernarbt ist, ist es notwendig, daß die Gebrauchsfähigkeit der Finger und der Hand, die Beweglichkeit in den Fingergelenken in vollem Maße durch Massage usw. wiedergewonnen wird.

In den Fällen von unvollständigen Abreißungen, die Gosselin beschrieben hat, würde ein Versuch der Wiederanheilung des unvollständig abgetrennten Teiles berechtigt sein. Aber nur unter gewissen Umständen. „Wenn ein Fingerstück weiß und kühl ist", sagt Coenen[1]), „dann kann man es nicht mehr erhalten; man soll sich aber nie verleiten lassen, ein Fingerstück abzunehmen, solange es noch warm ist und Zirkulation zeigt." Béranger-Ferand[2]) stellte 53 Fälle von Anheilung unvollständig abgetrennter Fingerteile zusammen, und das noch in der vorantiseptischen Zeit.

In besonders günstigen Fällen kan man daran denken, auch ein vollständig abgerissenes Glied wieder zur Anheilung zu bringen. Voraussetzung ist, daß die Wunde keinerlei Beschmutzung aufweist und daß die erste Hilfe sehr bald erfolgt; es kommt namentlich darauf an, daß der anzuheilende Teil erst soeben vom Körper getrennt und noch seine Wärme und Lebensfrische bewahrt habe. So sagt Gussenbauer[3]), „Die wenigen Fälle von geheilten Abreißungen ganzer Extremitäten, welche in der Literatur zerstreut sich vorfinden, beweisen zur Genüge, daß auch diese schweren Rißwunden nicht ganz ungünstig beurteilt werden sollen." Und Béranger-Ferand hat 34 genaue

[1]) Über die konservative Behandlung der Finger- und Zehenverletzungen. Zeitschr. f. ärztl. Fortbildung 1904.

[2]) De la conservation des doigts plus au moins complètement séparés accidentellement. Gaz. des hôp. 1870.

[3]) l. c.

konstatierte Fälle zusammengestellt, in denen selbst abgehauene Fingerstücke anheilten; in einem Falle gelang die Anheilung sogar nach 20 Minuten. Auch Weber[1]) macht solche Angaben: „Am merkwürdigsten sind die nicht ganz seltenen Fälle, wo ein abgeschlagenes Stück einer Phalanx, ja mehrere Phalangen wieder angeheilt wurden. Das auffallendste dabei ist die Wiederherstellung der Gefäß- und der Nervenverbindungen.“ So berichtet Dr. Krabbel[2]) im Jahresbericht der chirurgischen Abteilung des Kölner Bürgerspitals folgenden Fall: Johann Sch., 16 Jahre alt, Fabrikarbeiter aus Köln, kam mit dem rechten Daumen in eine Maschine. Der Daumen wurde vollständig abgerissen, er baumelte nur noch an der Sehne des Flexor pollicis. Die Haut war in ihrer ganzen Zirkumferenz getrennt, es bestand keine Verbindungsbrücke mehr, die einzige Verbindung war die Sehne. Es wurde versuchweise der Daumen angenäht. Wegen der Zersplitterung der Knochen ließ er sich nicht genau dem Stumpfe adaptieren, es wurde deshalb ein vorstehendes Knochenstück mit der Knochenschere abgeschnitten; nun wurde der Daumen in die richtige Lage gebracht und heilte an.“

Praktisch wird man leider auf eine Wiederanheiluug wegen der ungünstigen Bedingungen meistens verzichten müssen und nur gute Verhältnisse zur Wundheilung zu schaffen sich bemühen.

Zusammenfassung.

Fingerabreißungen mit Sehnenausreißung sind verhältnismäßig seltene Verletzungen.

Am häufigsten werden die Sehnen des Musculus Flexor digitorum profundus und des Musculus Flexor pollicis longus befallen.

---

[1]) Handbuch der allg. und spez. Chirurgie von Pitha und Billroth. 1878, I. Bd., I. Abt.

[2]) Arch. f. klin. Chirurgie, Bd. XXIII, S. 799.

Die Trennung erfolgt in der überwiegenden Mehrzahl der Fälle am Übergang der Sehne in den Muskel.

Die Wunden sind relativ schmerzlos und bluten sehr wenig.

Die Heilung erfolgt meistens in kurzer Zeit und ohne Komplikationen.

Zum Schluß möchte ich noch Herrn Geheimrat Professor Dr. Küttner für die Anregung zu dieser Arbeit und gütige Überlassung des Materials meinen verbindlichsten Dank aussprechen.

Auch bin ich Herrn Assistenzarzt Dr. Weil für das freundliche Entgegenkommen und Interesse bei der Durchsicht der Arbeit zu großem Dank verpflichtet.

Lebenslauf.

Ich, Karl Jonscher, russischer Staatsanhöriger, evang.-luth. Konfession, bin am 21. Mai 1889 in Lodz als Sohn des Arztes Karl Jonscher und Marie Jonscher, geb. Weil, geboren.

Ich wurde zurerst eine Zeitlang zu Hause unterrichtet, besuchte nachher 2 Jahre hindurch eine Elementarschule und später das humanistische Gymnasium in Lodz, wo ich auch Juni 1907 mein Abiturientenexamen ablegte. Im Herbst 1907 begann ich das Studium der Medizin in Breslau und besuchte während der Zeit folgende Universitäten: Breslau 3 Sem., Jena 1 Sem., München 4 Sem., Breslau 2 Sem. Während der Zeit besuchte ich die Vorlesungen folgender Professoren und Dozenten:

Angerer, Baisch, Barlow, Bauer, Biedermann, Bittorf, Boenninghaus, Bonhoeffer, Borst, Brasch, Döderlein, Eversbusch, Gebele, Gruber, Hahn, Hannes, Hasse, Hecker, Hürthle, Isserlin, Klaatsch, Knorr, Kraepelin, Kükenthal, Küstner, Küttner, Ladenburg †, Lenz, Lubosch, Lummer, Maurer, Minkowski, Mollier, F. Müller, Notthaft, Oberndorfer, Pfaundler, R. Pfeiffer, Plate, Pohl, Posselt, Rosen, Rössle, Schloesser, Schmitt, Schulz, Seger, W. Stern, Stumpf, Tappeiner, Tobler, Triepel, Trump, Uhthoff, Weinland, Wetzel, Ziegler.

Ich spreche hiermit allen meinen hochverehrten Lehrern meinen verbindlichsten Dank aus.

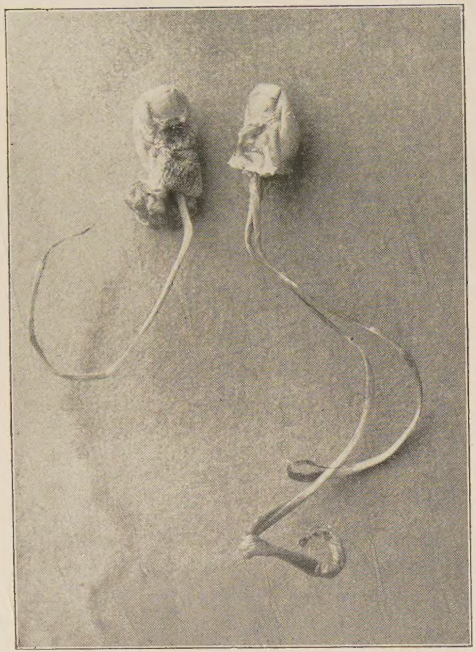

Im Experiment durch Zug an amputierten unteren Extremitäten gewonnene Präparate.

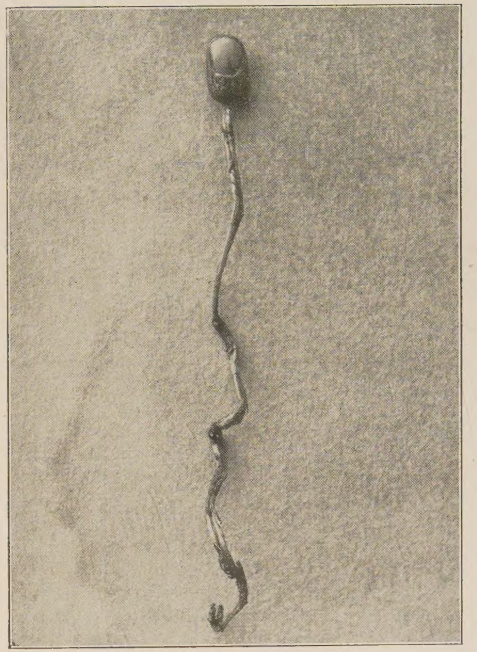

Endphalanx des Mittelfingers und die mitausgerissene 30,3 cm lange Sehne des M. flexor digitorum profundus.
(Aus der Sammlung der chirurg. Klinik zu Breslau.)